



**UNIVERSIDADE FEDERAL DE JUIZ DE FORA
CAMPUS AVANÇADO GOVERNADOR VALADARES
INSTITUTO DE CIÊNCIAS DA VIDA
DEPARTAMENTO DE ODONTOLOGIA**



EFICÁCIA DE PROTOCOLOS COADJUVANTES (XP-ENDO FINISHER E XP-ENDO FINISHER R) NA REMOÇÃO DE MATERIAL OBTURADOR EM RAÍZES MESIAIS DE MOLARES INFERIORES

Thays Correa de Moraes

2020

THAYS CORREA DE MORAES

ufjf | CAMPUS GV

EFICÁCIA DE PROTOCOLOS COADJUVANTES (XP-ENDO FINISHER E XPENDO FINISHER R) NA REMOÇÃO DE MATERIAL OBTURADOR EM RAÍZES MESIAIS DE MOLARES INFERIORES

Trabalho de Conclusão de Curso apresentado ao Departamento de Odontologia, da Universidade Federal de Juiz de Fora, Campus Governador Valadares, como parte dos requisitos para obtenção do título de Bacharel em Odontologia.

Orientador: Profa. Dra. Mariane Floriano Lopes Santos Lacerda

Co-orientador: Prof. Dr. Bernardo Cesar Costa

Governador Valadares

2020

Ficha catalográfica elaborada através do programa de geração automática da Biblioteca Universitária da UFJF, com os dados fornecidos pelo(a) autor(a)

Correa de Moraes, Thays.

Eficácia de protocolos coadjuvantes (XP-endo Finisher e XP-endo Finisher R) na remoção de material obturador em raízes mesiais de molares inferiores / Thays Correa de Moraes. -- 2020.

32 p. : il.

Orientadora: Mariane Floriano Lopes Santos Lacerda

Coorientador: Bernardo Cesar Costa

Trabalho de Conclusão de Curso (graduação) - Universidade Federal de Juiz de Fora, Campus Avançado de Governador Valadares, Faculdade de Odontologia, 2020.

1. Microtomografia por Raio-X. 2. Retratamento. 3. Endodontia. I. Floriano Lopes Santos Lacerda, Mariane , orient. II. Costa, Bernardo Cesar, coorient. III. Título.

THAYS CORREA DE MORAES

**EFICÁCIA DE PROTOCOLOS COADJUVANTES (XP-ENDO
FINISHER E XP-ENDO FINISHER R) NA REMOÇÃO DE
MATERIAL OBTURADOR EM RAÍZES MESIAIS DE MOLARES
INFERIORES**

Aprovada em 28 de agosto de 2020, por:

Banca Examinadora



Profa. Dra. Mariane Floriano Lopes Santos Lacerda Orientadora – UFJF/GV



Profa. Ms. Caroline Magalhães Felipe Girelli – Especialização Endodontia ABO-GV



Profa. Ms. Carolina Oliveira de Lima – Departamento de Odontologia da UERJ-RJ

AGRADECIMENTOS

Agradeço primeiramente a Deus, por me abençoar e me permitir chegar até aqui, sem Ele nada seria possível.

Agradeço aos meus pais Emília e José Fernandes, que foram minha base e não mediram esforços para que esse sonho se realizasse.

Agradeço às minhas irmãs Denise e Giselle, que sonharam junto comigo e me apoiaram juntamente com meus pais, e ao lado de suas famílias torceram pelo meu sucesso.

Agradeço ao meu marido, Vinícius, que foi um pilar para essa conquista, me encorajou e incentivou a seguir em frente nos momentos mais difíceis.

Agradeço à minha orientadora profa. Dra. Mariane Lacerda, por toda sua paciência e dedicação para comigo e esse trabalho, assim como ao meu co-orientador prof. Dr. Bernardo Costa, que também me apoiou igualmente no desenvolvimento deste.

Agradeço também a todos que contribuíram de alguma forma, professores, amigos e funcionários, que tornaram tudo possível.

Enfim, sou grata a todos que contribuíram direta ou indiretamente para que eu chegasse até aqui. Muito Obrigada!

Ninguém caminha sem aprender a caminhar, sem aprender a fazer o caminho caminhando, refazendo e retocando o sonho pelo qual se pôs a caminhar.

Paulo Freire

RESUMO

O presente estudo tem como objetivo comparar a efetividade de remoção de material obturador durante o retratamento endodôntico por meio de diferentes sistemas. Dessa forma, foram selecionados quarenta molares inferiores com raízes mesiais separadas das raízes distais, e raízes mesiais separadas entre si. Após essa seleção foi realizado o tratamento endodôntico das raízes e obturados com guta percha e cimento endodôntico. Posteriormente foi realizado o retratamento endodôntico com o auxílio dos sistema Reciproc, e após finalizado, esses dentes foram randomizados em dois grupos onde cada um recebeu um instrumento diferente para remoção do material restaurador remanescente: o primeiro grupo foi instrumentado com XP-endo Finisher e o segundo grupo com XP-endo Finisher R. Após todas as etapas finalizadas as amostras foram analisadas através da Microtomografia Computadorizada, a qual evidenciou a quantidade de material obturador remanescente, bem como a efetividade da formatação dos canais radiculares no que tange o transporte e centralização do preparo para cada grupo, comparando assim os resultados. O percentual de guta percha removido após o passo coadjuvante foi de 75% para Xp-endo Finisher e 82% para XP-endo Finisher R, não havendo diferenças significativas entre os grupos ($p>0.05$). Nenhum dos canais ficou isento de material remanescente, independente do instrumento utilizado.

Palavras-chave: Microtomografia por Raio-X, Retratamento, Endodontia.

ABSTRACT

The present study aims to compare the effectiveness of removal of obturator material during endodontic retreatment through different systems. Thus, forty lower molars with mesial roots separated from distal roots and mesial roots separated from each other were selected. After this selection, the roots were endodontically treated and filled with gutta percha and endodontic cement. Subsequently, endodontic retreatment was performed with the aid of the Reciproc system, and after completion, these teeth were randomized into two groups where each received a different instrument for removal of the restorative material: the first group was instrumented with XP-endo Finisher and the second group with XP-endo Finisher R. After all the finalized steps, the samples were analyzed by computerized microtomography, which showed the amount of remaining obturator material, as well as the effectiveness of the format of the root canals regarding the transport and centralization of preparation for each group, thus comparing the results. The percentage of gutta percha removed after the supporting step was 75% for the Xp-finisher and 82% for the XP-finisher R, with no significant differences between groups ($p > 0.05$). None of the canals was exempt from remaining material, regardless of the instrument used.

Keywords: X-Ray Micromography, Retreatment, Endodontics.

LISTA DE FIGURAS

Figura 1 – Pareamento da amostra de acordo com volume e área de superfície.....	05
Figura 2 – Radiografias periapicais no sentido vestibulo-lingual, para verificação de qualidade de obturação.....	07
Figura 3 – Radiografias periapicais no sentido méso-distal, para verificação de qualidade de obturação.....	08
Figura 4 – Organização do grupo para retratamento endodôntico.....	09
Figura 5 - Remoção da guta percha com instrumento R40.....	10
Figura 6 – Imagem representativa do grupo XP-endo Finisher R após retratamento endodôntico.....	13
Figura 7 – Imagem representativa do grupo XP-endo Finisher R após desobstrução e passo coadjuvante.	13
Figura 8 – Imagem representativa do grupo XP-endo Finisher após retratamento endodôntico.....	13
Figura 9 – Imagem representativa do grupo XP-endo Finisher após desobstrução e passo coadjuvante	13

LISTA DE TABELAS

Tabela	1	–	Parâmetros	do	material	obturador	
.....							12

SUMÁRIO

1	INTRODUÇÃO.....	01
2	MATERIAIS E MÉTODOS.....	04
2.1	ASPECTOS ÉTICOS.....	
2.2	CÁLCULO AMOSTRAL.....	
2.3	SELEÇÃO DA AMOSTRA.....	
2.4	AQUISIÇÃO INICIAL POR MICROTOMOGRÁFIA COMPUTADORIZADA (MICRO-CT)	
2.5	PREPARO DO CANAL RADICULAR E OBTURAÇÃO.....	
2.6	RETRATAMENTO ENDODÔNTICO.....	
2.7	PASSO COADJUVANTE COM XP-ENDO FINISHER E XP-ENDO FINISHER R.....	
2.8	AVALIAÇÃO FINAL POR MICRO-CT.....	
2.9	ANÁLISE ESTATÍSTICA.....	
3	RESULTADOS.....	12
4	DISCUSSÃO.....	15
5	CONCLUSÃO.....	18
	REFERÊNCIAS.....	19
	ANEXO.....	22

1 INTRODUÇÃO

O maior desafio na endodontia é a desinfecção eficaz do sistema de canais radiculares (SCR), reduzindo-se o número de micro-organismos e seus subprodutos, bem como removendo resíduos de necrose pulpar e dentina contaminada (1,2). Entretanto, a complexidade anatômica dos canais radiculares impõe limitações ao preparo químico-mecânico, podendo permanecer áreas não preparadas, culminando assim, no insucesso da terapia endodôntica (3,4).

Quando o tratamento endodôntico fracassa, o retratamento não cirúrgico deve ser considerado como primeira escolha de tratamento, pois apresenta altas taxas de sucesso e um prognóstico mais favorável se comparado a cirurgia perirradicular (5,6).

Durante o retratamento, é primordial a remoção de todo o material obturador, possibilitando livre acesso ao forame apical, o que promoverá uma modelagem e desinfecção satisfatória do canal radicular, e conseqüentemente a cura da região perirradicular (7-12). No entanto, canais curvos, ovais e bem obturados podem representar um desafio técnico ao retratamento devido a resistência imposta pelo material obturador, principalmente nas áreas de risco (8,10), e erros processuais como alterações na anatomia do canal radicular, diminuição da espessura dentinária ou fratura dos instrumentos são mais comuns de ocorrer em canais curvos do que em canais retilíneos (11).

Com o intuito de minimizar tais dificuldades, diversas técnicas tem sido propostas para remover o material obturador, as quais podem variar entre técnicas manuais, instrumentos aquecidos, pontas ultrassônicas, sistemas rotatórios e sistemas reciprocantes (12, 13).

Os instrumentos rotatórios de Níquel-Titânio (NiTi) são os mais difundidos quando se trata de reinstrumentação de canais radiculares, pois oferecem eficiência, facilidade de uso e segurança durante esse processo, reduzindo a fadiga do operador e proporcionando altas taxas de sucesso (14). Um exemplo disso são os instrumentos Reciproc (VDW, Munique, Alemanha). Estes instrumentos tem um eixo helicoidal e não são substancialmente

diferentes dos instrumentos rotatórios convencionais, mas são propostos para serem operados em movimento alternativo (15). Utilizados em motores elétricos e contra-ângulos redutores que acionam as limas fabricadas com ligas especiais de NiTi (M-wire), realizam movimentos assimétricos, com amplitudes variando de 120 a 270° à esquerda (anti-horário), que tem o objetivo de introduzir as lâminas do instrumento na dentina, e 60 a 90° à direita (horário) para promover o corte das paredes do canal (16). Esse movimento recíprocante diminui o estresse sobre o instrumento, resultando em um aumento da resistência à fadiga cíclica do mesmo, e conseqüentemente da eficácia em remover material do interior do canal, e é indicado para remover guta percha e reparar o espaço radicular com apenas um instrumento, o qual é capaz de cortar quantidades substanciais de dentina em um curto período de tempo (15).

Com a criação da liga MaxWire, tem sido introduzida na Endodontia uma nova geração de instrumentos temperatura-dependentes. Frente a variações de temperatura no interior do canal, devido a sua elasticidade e memória de forma, os instrumentos XP-endo Finisher (FKG Dentaire, La Chaux-de-Fonds, Suíça) modificam seu formato inicial, expandindo-se e contraindo-se de acordo com a anatomia do canal, alcançando maiores áreas de paredes dentinárias. Em sua seção transversal, apresentam seis arestas de corte e um núcleo reduzido que permite a remoção da dentina sem sobrecarregar o instrumento e propicia um espaço para que o agente irrigador circule no interior do canal e assim, remova maior quantidade de material residual. Proposto para ser operado em movimento contínuo, porém em alta velocidade (800 rotações por minuto) e baixo torque (1N/cm²), promove um menor estresse às paredes dentinárias, menor risco de fratura de instrumento e maior agitação do irrigante (10).

O sistema XP-endo Finisher R (FKG Dentaire, La Chaux-de-Fonds, Suíça) vem com a proposta de otimizar a limpeza do canal radicular durante o retratamento. Consiste em uma variação do sistema XP-endo Finisher, porém com uma ponta de tamanho 30, maior, o que, segundo os fabricantes, o tornaria mais rígido e conseqüentemente mais eficaz em promover a remoção

do material obturador que permanece após técnicas convencionais serem utilizadas. Segundo os fabricantes, esse instrumento seria então capaz de promover uma limpeza ainda mais eficaz do sistema de canais radiculares, alcançando áreas anatômicas que outros instrumentos não seriam capazes de alcançar (17).

Apesar dessa diferenciada configuração, ainda não se sabe se esse instrumento é capaz de potencializar a técnica de retratamento mecanizada, reduzindo assim o percentual de material obturador remanescente. Destaca-se que a redução de obturação residual após a realização de técnicas coadjuvantes pode estar diretamente relacionada com o êxito da desinfecção, e consequentemente, do retratamento endodôntico.

Diante do exposto, o objetivo do estudo será avaliar a eficácia dos protocolos coadjuvantes (XP-endo Finisher e XP-endo Finisher R) na remoção de material obturador em raízes mesiais de molares inferiores, através do Micro-TC.

2 MATERIAIS E MÉTODOS

2.1 ASPECTOS ÉTICOS

Para o desenvolvimento desta pesquisa, o projeto foi submetido ao Comitê de Ética em Pesquisa com Seres Humanos da Universidade Federal de Juiz de Fora e aprovado sob o Parecer de número 2.633.660.

2.2 CÁLCULO AMOSTRAL

Para o cálculo do tamanho da amostra, considerou-se uma proporção média de 25% e poder de 80% no teste do qui-quadrado de homogeneidade para comparar os grupos. Baseado nos dados de Chopra, Murray e Namerow (2008), foi estabelecida uma amostra de doze raízes em cada grupo do estudo.

2.3 SELEÇÃO DA AMOSTRA

Cem molares extraídos de humanos, com raízes mesiais separadas das raízes distais, foram selecionados ao exame visual, do banco de dentes da Universidade Federal de Juiz de Fora. A partir daí, os dentes foram radiografados no sentido vestibulo-lingual e mesio-distal para verificar se apresentavam classificação classe IV de Vertucci (presença de dois canais mesiais distintos) e então quarenta foram selecionados para o escaneamento com micro-CT.

2.4 AQUISIÇÃO INICIAL POR MICROTOMOGRAFIA COMPUTADORIZADA (Micro-CT)

Os dentes previamente selecionados foram escaneados no microtomógrafo (SkyScan 1174, Bruker, Kontich, Belgium) antes, após o preparo do canal radicular e após obturação. Os parâmetros para aquisição das imagens antes e após o preparo foram os seguintes: 800mA e 50Kv, com filtro de alumínio 0,5mm de espessura, tempo de exposição de 5200

milissegundos, passo de rotação de 1, average frame de 1 e 360° em torno do eixo vertical. A resolução isotrópica foi de 22 µm. As imagens foram reconstruídas por meio do *software* Nrecon (v1.6.1.0; Bruker, Kontich, Bélgica) com os seguintes parâmetros de reconstrução: 8 de redução, uma correção de endurecimento do feixe de 25% e suavização de 8 para todas as imagens, resultando na aquisição de 500 a 600 seções axiais por amostra. O processamento e a análise de imagens foram feitos pelos programas CTAn (v. 1.6.6.0, Bruker Micro-CT, Kontich, Bélgica) e CTvol (Bruker Micro-CT, Kontich, Bélgica), segmentando valores de pixels do canal radicular, em um processo denominado binarização, a fim de mensurar e testar a normalidade dos parâmetros tridimensionais da área de superfície (mm²) e volume (mm³) inicial dos canais, de maneira a permitir o pareamento das amostras (Fig.1). Com as projeções obtidas por micro-CT, no programa Image J (Fiji 1.49b; Java 1.6.0 24 [64bit]), foram determinados o raio e o ângulo de curvatura dos canais e a confirmação da classe IV de Vertucci, também utilizados para o pareamento das amostras de acordo com a anatomia do canal.

Após a aquisição inicial por micro-CT, 24 dentes foram incluídos no presente estudo.

	GRUPO 1			GRUPO 2	
29	2,83	27,87	28	3,13	31,63
39	3,29	37,63	16	3,2	45,05
7	4,06	42,34	4	3,53	43,68
23	4,39	40,81	33	4,16	42,72
31	4,48	34,28	30	4,49	38,04
MOLAR 11	4,4	48,41	11	4,58	49,42
9	4,85	52,09	12	4,9	48,71
13	5,34	52,76	15	5,4	52,22
8	5,5	65,02	2	6,09	61,14
21	5,78	51,82	32	6,26	50,76
35	6,28	56,86	17	5,09	53,9
37	5,75	48,66	1	6,17	48,84
38	7,13	56,75	10	6,32	56,12
14	7,39	59,39	18	6,84	67,54
34	8,11	61,07	22	7,39	60,04
24	8,14	72,11	19	8,17	63,06
25	8,15	72,8	MOLAR 12	9,53	72,85
MOLAR 2	9,39	85,06	5	9,49	75,46
26	11,87	78,97	6	11,3	90,49
20	13,96	88,26	3	15,81	89,94

Figura 1-Pareamento da amostra de acordo com volume e área de superfície

2.5 PREPARO DO CANAL RADICULAR E OBTURAÇÃO

Após a seleção da amostra, os dentes tiveram suas coroas seccionadas no limite da junção amelocementária, tomando como referência a face vestibular, com auxílio de um disco de aço dupla face número 6702 (Fava, São Paulo, Brasil), acoplado em micromotor (Beltec LB100, Araraquara, Brasil), para confecção de um platô. As raízes mesiais foram separadas das raízes distais, pelo mesmo aparato. As raízes distais foram armazenadas para outro experimento.

Em seguida, foram acessados com broca 1012 (KG Sorensen, FGM, Cotia, Brasil) acionada em motor de alta rotação. Foi utilizada a broca Endo Z (Dentsply Maillefer, Ballaigues, Suíça) para remoção completa do teto da câmara pulpar a fim de obter um acesso livre a entrada dos canais radicular e uma lima Kerr 10 (Dentsply Maillefer, Ballaigues, Suíça) foi introduzida no canal radicular mésio-vestibular (MV) ou mésio-lingual (ML), até que a ponta fosse visualizada no forame apical para determinar a patência e o comprimento de trabalho (CT) das raízes mesiais, estipulado 1mm aquém do forame apical. O forame apical foi vedado com Top Dam (FGM, Joinville, SC, Brasil) para permitir o fluxo e refluxo da substância irrigadora, simulando a condição clínica.

Procedeu-se então à instrumentação, que foi realizada por especialista em endodontia com experiência clínica de dez anos e foi utilizado um instrumento para cada dente da amostra, com descarte após o uso.

O preparo dos canais mesiais foi realizado por meio de instrumentação com Reciproc R25 (25/.08) (VDW, Munique, Alemanha). Para tanto foi usado o motor Reciproc Silver (VDW, Munique, Alemanha), em modo "*Reciproc All*" de acordo com as recomendações do fabricante. A instrumentação foi conduzida em três estágios (cervical, médio e apical) utilizando um movimento de entra-e-sai, com pequena amplitude de movimento para cada terço. Após a utilização em cada terço, o instrumento foi removido do canal, limpo com gaze e o canal foi irrigado. O CT foi recapitulado nesse momento, com uma lima manual do tipo Kerr 10.

A irrigação foi realizada com hipoclorito de sódio (NaOCl) a 5,25% (Biodinâmica, Ibioporã, Brasil), com auxílio de uma seringa tipo Luer de 5ml, equipada com agulhas *Navytip* de calibre 30 gauge (Ultradent Products Inc., Indaiatuba, SP, Brasil). A agulha foi inserida no canal até 2mm do CT. A cada retirada do instrumento do canal, 5ml da substância irrigadora foi injetada com a seringa e aspirada com cânula de sucção, em um tempo de aproximadamente trinta segundos, totalizando 15ml para cada dente. Após o preparo mecânico, a camada de *smear layer* foi removida com 5ml de EDTA a 17% (Biodinâmica, Ibioporã, Brasil), por três minutos, seguido de 5ml de NaOCl a 5,25% e então, os canais foram secos com pontas de papel absorvente R25 (VDW, Munique, Alemanha).

A obturação, por meio da técnica híbrida de Tagger, foi realizada com cone de guta-percha R25 (VDW, Munique, Alemanha), cimento à base de óxido de zinco e eugenol (Endofill, Denstply/Maillefer, Petrópolis, RJ, Brasil) e condensador de McSpadden calibre 45 (guta-condensador - Denstply/Maillefer, Petrópolis, RJ, Brasil). A cavidade pulpar foi selada com coltosol (Vigodent, Rio de Janeiro, RJ, Brasil) e a qualidade da obturação foi confirmada através de radiografias periapicais no sentido vestibulo-lingual (Fig. 2) e mesio-distal (Fig. 3). Quando falhas foram verificadas, os dentes foram descartados e substituídos. Os dentes foram armazenados a 37°C, com 100% de umidade por quatorze dias.

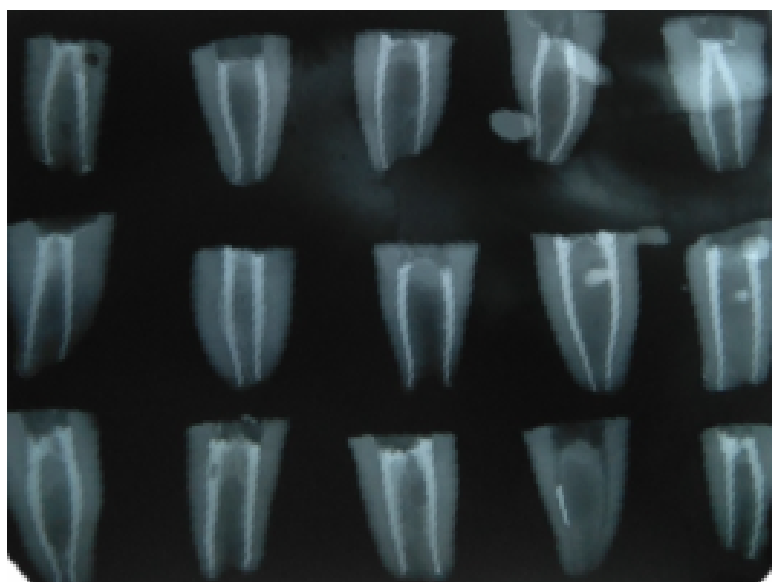


Figura 2 - Radiografias periapicais no sentido vestibulo-lingual, para verificação da qualidade de obturação.

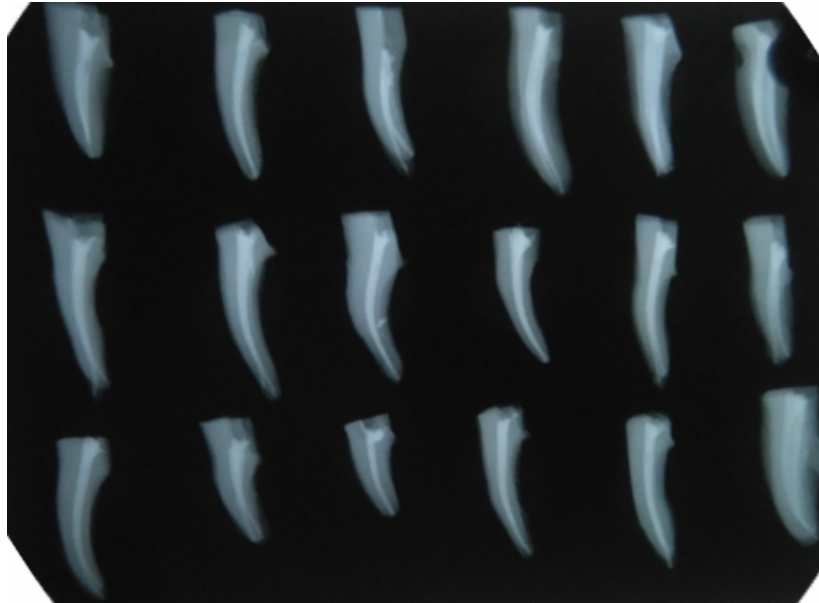


Figura 3 - Radiografias periapicais no sentido mésio-lingual, para verificação da qualidade de obturação.

Após a obturação dos canais, as amostras foram escaneadas novamente por micro-CT, com os mesmos parâmetros descritos anteriormente. O programa Ctan foi usado para avaliar o volume dos canais após a obturação dos canais, de maneira a permitir o pareamento das amostras. Um espécime de cada dupla pareada foi randomicamente (www.random.org) designado para um dos dois grupos (n=12) de acordo com os protocolos a serem avaliados da desobturação dos canais radiculares: R40 + XP-endo Finisher e R40 + XP-endo Finisher R.

2.6 RETRATAMENTO ENDODÔNTICO

Após o sequenciamento dos dentes para início do retratamento (Fig. 4), o instrumento RECIPROC R40 (40/.06) (VDW, Munique, Alemanha) teve seu

cursor marcado na altura de 2/3 do comprimento de trabalho (Fig. 5), quando então, o movimento recíprocante foi ativado por meio de contra-ângulo 6:1 acoplado em motor elétrico (VDW Silver, VDW GnbH, Munique, Alemanha) ajustado na função "Reciproc All", sendo que o motor foi acionado somente após o posicionamento correto do instrumento no orifício do canal radicular a ser desobstruído. O instrumento foi movimentado lentamente no canal radicular em "pecking motion", consistindo de avanços e recuos curtos, que não excederam a amplitude de 3mm, sem retirar o instrumento completamente do canal e com pouca pressão apical, de acordo com as instruções do fabricante. Após uma sequência de três avanços, o instrumento foi retirado do interior do canal e limpo com uma gaze e o canal irrigado com NaOCl a 5,25%, conforme a irrigação da instrumentação inicial do canal. O mesmo procedimento foi repetido até que o instrumento R40 alcançasse o CT. O CT também foi recapitulado nesse momento, com uma lima manual do tipo Kerr 10.

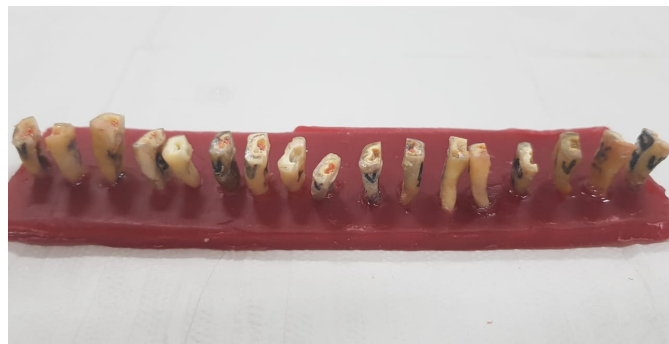

Figura 4 - Organização do grupo para retratamento endodôntico.




Figura 5 - Remoção da gutta-percha com instrumento R40.

2.7 PASSO COADJUVANTE COM XP-ENDO FINISHER E XP-ENDO FINISHER R

Após o término dos procedimentos relacionados ao retratamento, foi iniciada então a abordagem de limpeza complementar, de acordo com os dois instrumentos a serem testados: XP-endo Finisher e XP-endo Finisher R.

O irrigante NaOCl a 5,25% foi pré-aquecido em banho maria a 37°C para todos os procedimentos intracanaís, os quais foram realizados a temperatura de 37°C, dentro de uma cuba aquecedora confeccionada para o projeto. Inicialmente, 2mL de NaOCl foram levados no interior do canal, conforme descrito previamente. Os instrumentos XP-endo Finisher e XP-endo Finisher R foram utilizadas da mesma forma, conforme recomendado pelo fabricante. Após ser acoplado em contra-ângulo, o instrumento foi resfriado, removido do

tubo plástico e inserido no canal a 2mm do CT, operando a uma rotação de 800 rpm e 1 N/cm (X smart plus, Dentsply Sirona Endodontics, Ballaigues, Suíça) durante 1 minuto, utilizando *pecking motion* de 7-8mm, pressionando o instrumento contra as paredes do canal, de acordo com o recomendado pelo fabricante.

Ao final da instrumentação, todos os canais, de todos os grupos, foram irrigados com 5 mL da solução de EDTA a 17%, por um minuto, seguidos de 1ml de NaOCl a 5,25% por um minuto. Cada instrumento foi utilizado em dois canais e então descartados.

2.8 AVALIAÇÃO FINAL POR MICRO-CT

Após os protocolos do retratamento endodôntico, os dentes foram reescaneados com os mesmos parâmetros descritos anteriormente. O volume remanescente do material obturador (mm^3) após os protocolos de desobturação foi quantificado.

O *software* ImageJ (Fiji) foi utilizado para realizar a análise do volume do material obturador remanescente através do processo de binarização. O intervalo de escala de cinza necessário para reconhecer o material obturador e os espaços vazios foi determinado em um histograma de densidade usando o método de limiar global. Para a segmentação do material obturador foi utilizado o método de limiar mínimo com densidade entre 170 – 255. A partir daí, foi calculado o percentual do material residual (mm^3) em toda a extensão dos canais avaliados através da fórmula:

2.9 ANÁLISE ESTATÍSTICA

Para verificar a normalidade dos dados, foi utilizado o teste Kolmogorov-Smirnov. Para os dados que seguiram distribuição normal, foi utilizado o Teste t

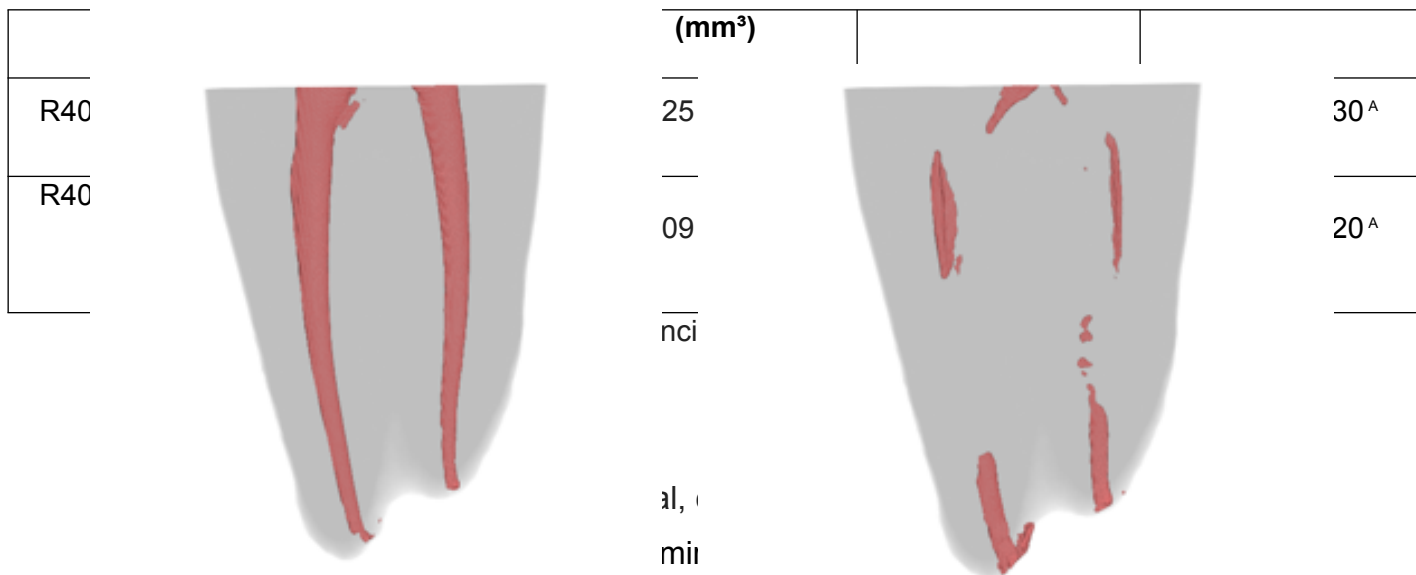
de Student. Já os dados não normais, foi utilizado o teste Mann-Whitney. Para todas as análises foi considerado o nível de significância de 5%.

3 RESULTADOS

O volume inicial do material obturador, volume remanescente e porcentagem do material obturador remanescente após o retratamento seguido do instrumento coadjuvante, estão demonstrados na Tabela 1.

Tabela 1: Parâmetros do material obturador

Grupos	Volume de material obturador inicial	Volume de material remanescente	% de material obturador remanescente	% de redução de material obturador
---------------	---	--	---	---



e não verificou-se diferença significativa ($p>0,05$) entre as médias do volume de obturação inicial entre os grupos, demonstrando as semelhanças entre as amostras.

Para o volume remanescente, os dados não seguiram distribuição normal ($p<0,05$) por isso, aplicou-se o teste Mann-Whitney para amostras independentes. Após o retratamento, houve uma diminuição significativa no volume de material obturador em ambos os grupos, no entanto, não foi encontrada diferença significativa entre as médias finais ($p>0,05$). Nenhum sistema foi capaz de deixar o canal co obturador.

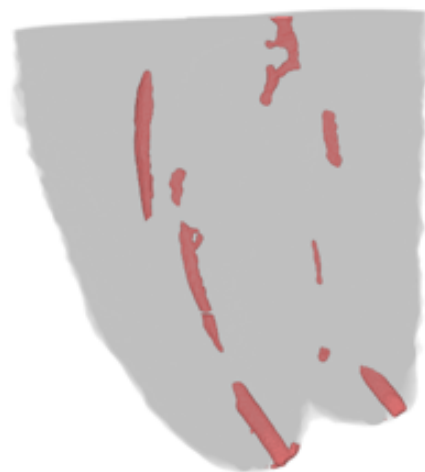

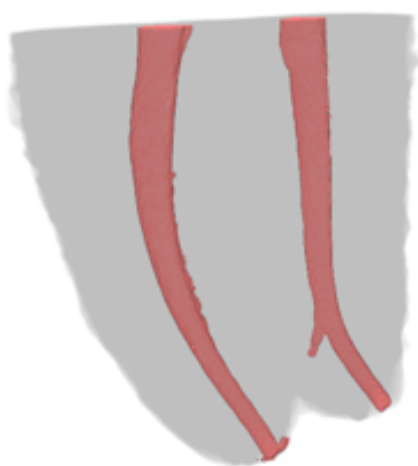
Figura 6 – Imagem representativa do grupo XP-endo Finisher R após retratamento endodôntico.

Figura 7 – Imagem representativa do grupo XP-endo Finisher R após desobstrução e passo coadjuvante.

4 DISCUSSÃO

O objetivo desse estudo foi avaliar a presença de remanescentes do material obturador em canais radiculares após a utilização de dois diferentes instrumentos como complementação da limpeza destes para otimização do retratamento endodôntico. Para tal, foram selecionadas raízes mesiais de molares inferiores classe IV de Vertucci.

A fim de tornar a avaliação mais confiável, as raízes selecionadas foram submetidas a um escaneamento inicial, para então as amostras serem pareadas em dois grupos com características semelhantes e proporções compatíveis no que tange volume e área superficial do canal, bem como o grau de curvatura, de acordo com Scheneider (18). Em cada um dos grupos foi realizada a limpeza complementar com um instrumento diferente, sendo eles XP-endo Finisher e XP-endo Finisher R.



Em um estudo prévio em que se utilizou a XP-endo Finisher como passo adicional ao retratamento com M-two e Reciproc, foi observada uma redução de material obturador remanescente em 69% após seu uso (2). Corroborando com a literatura, no presente trabalho a utilização desse passo complementar também aumentou a porcentagem de desobstrução dos canais radiculares, para 75,24% e 82,28% após o uso de XP-endo Finisher e XP-endo Finisher R respectivamente. No entanto, ao se comparar o grau de eficiência de XP-endo Finisher e XP-endo Finisher R, não houve diferença significativa entre eles. Segundo o fabricante, a XP-endo Finisher R apresenta um diâmetro de

núcleo maior (ISO 30) do que XP-endo Finisher (ISO 25), e por isso esperava-se que fosse mais eficiente na remoção de material obturador dos canais, no entanto, isso não foi comprovado

No entanto, a ausência de estatística pode ser justificada pelo fato de ambos os instrumentos XP-endo Finisher e XP-endo Finisher R serem formados por uma liga de Ni-Ti própria, que à temperatura ambiente tem uma conformação reta e quando submetida a temperaturas mais baixas essa conformação muda (fase-A) o que favorece a limpeza do canal. Esta alteração frente a mudança de temperatura permite que o instrumento se contraia e expanda durante a movimentação da lima, se adaptando a conformações de canais radiculares mais complexos, proporcionando uma limpeza mais eficiente e com menos remanescentes, acessando locais que instrumentos convencionais não teriam condições de acessar (6).

Após a avaliação final da amostra, através da Micro TC, foi observado que não houve remoção total do material obturador em nenhum dos dois grupos. Tal fato pode ser justificado pelo não uso de solvente para auxiliar na remoção da guta percha dos canais, contrariando o que é sugerido pelo fabricante. No entanto, optou-se por não utilizar o solvente, devido a capacidade de criação de uma camada de guta percha amolecida, dificultando a total limpeza do sistema de canais (19,20).

Para esse estudo optou-se pelo uso da micro-CT por ser uma técnica que permite uma avaliação em três dimensões de todo o conteúdo remanescente nos canais radiculares, fornecendo o volume de maneira precisa e não destrutiva. Além disso, a amostra não necessita nenhum tipo de preparo antes de ser submetida a análise e, em geral, proporciona uma imagem virtual de alta resolução, diferente da radiografia bidimensional (10,21).

5 CONCLUSÃO

Ambos os instrumentos utilizados como complemento para a desobstrução dos canais radiculares se mostraram igualmente eficientes, não havendo diferenças entre eles na quantidade de material remanescente. Uma pequena porcentagem de material permaneceu nos canais radiculares, não havendo total remoção por nenhum dos instrumentos. A formatação e centralização dos canais também foram mantidas.

REFERÊNCIA

1. Akhavan H, Azdadi YK, Azimi S, Dadresanfar B, Ahmadi A. Comparing the Efficacy of Mtwo and D-Race Retreatment Systems in Removing Residual Gutta-Percha and Sealer in the Root Canal. *Iranian Endodontic Journal*, 2012; 7(3): 122-126.
2. Alves FRF, Marceliano-Alves MF, Sousa JCN, Silveira SB, Provenzano JC, Siqueira Jr, JF. Removal of Root Canal Fillings in Curved Canals Using Either Reciprocating Single- or Rotary Multi-instrument Systems and a Supplementary Step with the XP-Endo Finisher. *International Endodontic Journal*. 2016; 42(7): 1114-1119.
3. Bernardes RA, Duarte MAH, Vivan RR, Alcalde MP, Vasconcelos BC, Bramante CM. Comparison of three retreatment techniques with ultrasonic activation in flattened canals using micro-computed tomography and scanning electron microscopy. *International Endodontic Journal*, 2016; 49(9): 890-897.
4. Crozeta BM, Sousa-Neto MD, Leoni GB, Mazzi-Chaves JF, Silva-Sousa YTC, Baratto-Filho F. A Micro Computed Tomography Assessment of the Efficacy of Rotary and Reciprocating Techniques for Filling Material Removal in Root Canal Retreatment. *Clinical and Oral Investigations*. 2016; 20(8): 2235-2240.

5. Dietrich MA, Kirkpatrick TC, Yaccino JM. *In vitro* canal and isthmus debris removal of Self- Adjusting File, K3 and WaveOne files in the mesial root of human mandibular molars. *Journal of Endodontics*. 2012; 38(8): 1140- 1144.
6. FKG, KG (2016). XP-endo finisher R. The one to shape your success. Revisado em dezembro de 2016 [online]. Disponível em: http://www.fkg.ch/sites/default/files/201612_fkg_XPS_brochure_v3_pt_web.pdf. Acesso em: 06 mar. 2020.
7. Jorgensen B, Williamson A, Chu R, Qian F. The Efficacy of the WaveOne Reciprocating File System versus the ProTaper Retreatment System in Endodontic Retreatment of Two Different Obturating Techniques. *Journal of Endodontics*. 2017; 43(6): 1011-1013.
8. Lacerda et al. Cleaning and Shaping Oval Canals with 3 Instrumentation Systems A Correlative Micro-Computed Tomographic and Histologic Study. *Journal of Endodontics*. 2017; 43(11): 1878-1884.
9. Mauger MJ, Schindler WG, Walker WA. An evaluation of canal morphology at different levels of root resection in mandibular incisor. *International Endodontic Journal* 1998; 24(9): 607-609.
10. Rodrigues CT, Duarte MAH, Almeida MM, Andrade FB, Bernardineli N. Efficacy of CM-Wire, M-Wire, and Nickel-Titanium Instruments for Removing Filling Material from Curved Root Canals: A Micro-Computed Tomography Study. *American Association of Endodontists*, 2016; 42(11): 1651-1655.
11. Schirmeister JF, Wrbas KT, Schneider FH, Altenburger MJ, Hellwig E. Effectiveness of a hand file and three nickel-titanium rotary instruments for removing guttapercha in curved root canals during retreatment. *Oral Surg, Oral Med, Oral Pathol, Oral Radiol Endod* 2006; 101(4): 542-547.
12. Marques da Silva B, Baratto-Filho F, Leonardi DP, Borges AH, Volpato L, Barletta FB. Effectiveness of ProTaper, D-RaCe, and Mtwo Retreatment Files with and without Supplementary Instruments in the Removal of Root Canal Filling Material. *International Endodontic Journal*, 2012; 45(10): 927-932.

13. Silva EJNL, Belladonna FG, Zuolo AS, Rodrigues E, Ehrhardt IC, Souza EM, De-Deus G. Effectiveness of XP-endo Finisher and XP-endo Finisher R in removing root filling remnants: a micro-CT study. *Journal of Endodontics*, 2017, Impress.
14. Siqueira Jr., et al. What happens to unprepared root canal walls: a correlative analysis using micro-computed tomography and histology/scanning electron microscopy. *International Endodontic Journal* 2018; 51(5): 501-508.
15. Taşdemir T, Aydemir H, Inan U, Unal O. Canal preparation with Hero 642 rotary Ni-Ti instruments compared with stainless steel hand k-file assessed using computed tomography. *Internacional Endodontic Journal* 2005; 38(6): 402-408.
16. Torabinejad M, Corr R, Handysides R, Shahrokh Shabahang. Outcomes of nonsurgical retreatment and endodontic surgery: a systematic review. *International Endodontic Journal* 2009; 35(7): 930–7.
17. VDW. Reciproc, onde file endo. Disponível em: <https://www.vdwdental.com/fileadmin/Dokumente/Sortiment/Aufbereitung/Reziproke-Aufbereitung/RECIPROC/VDW-Dental-RECIPROC-User-brochure-EN.pdf> Acesso em: 23 de setembro de 2019.
18. Schneider SW. A comparison of canal preparations in straight and curved root canals. *Oral Surgery Oral Medicine Oral Pathology*. 1971;32: 271-5.
19. Zuolo AS, Mello JE, Cunha RS, Zuolo ML, Bueno CES. Efficacy of reciprocating and rotary techniques for removing filling material during root canal retreatment. *International Endodontic Journal*. 2013; 46(10): 947-953.
20. Silva EJNL, Belladonna FG, Zuolo AS, Rodrigues E, Ehrhardt IC, Souza EM, De-Deus G. Effectiveness of XP-endo Finisher and XP-endo Finisher R in removing canal filling remnants: a micro CT study. *International Endodontics Journal*. 2018; 51(1): 86-91.
19. Ruhli FJ, Kuhn G, Evison R, Muller R, Shultz M. Diagnostic value of micro-CT in comparison with histology in the qualitative assessment of historical

human skull bone pathologies. American Journal of Physical Anthropology. 2007; 133(4): 1099-1111.

ANEXO

Anexo A: Folha de aprovação do Comitê de Ética em Pesquisa



UFJF - UNIVERSIDADE
FEDERAL DE JUIZ DE FORA -
MG



PARECER CONSUBSTANCIADO DO CEP

DADOS DO PROJETO DE PESQUISA

Título da Pesquisa: Avaliação do percentual do material obturador remanescente e a efetividade na formação de canais mesiais de molares inferiores, após a execução de diferentes passos coadjuvante ao retratamento endodôntico.

Pesquisador: Mariane Floriano Lopes Santos Lacerda

Área Temática:

Versão: 3

CAAE: 80095717.5.0000.5147

Instituição Proponente: Campus Avançado Governador Valadares -UFJF

Patrocinador Principal: Financiamento Próprio

DADOS DO PARECER

Número do Parecer: 2.633.660

Apresentação do Projeto:

Apresentação do projeto está clara, detalhada de forma objetiva, descreve as bases científicas que justificam o estudo, estando de acordo com as atribuições definidas na Resolução CNS 466/12 de 2012, item III.

Objetivo da Pesquisa:

Os Objetivos da pesquisa estão claros bem delineados, apresenta clareza e compatibilidade com a proposta, tendo adequação da metodologia aos objetivos pretendido, de acordo com as atribuições definidas na Norma Operacional CNS 001 de 2013, item 3.4.1 - 4.

Avaliação dos Riscos e Benefícios:

Riscos e benefícios descritos em conformidade com a natureza e propósitos da pesquisa. O risco que o projeto apresenta é caracterizado como risco mínimo e benefícios esperados estão adequadamente descritos. A avaliação dos Riscos e Benefícios está de acordo com as atribuições definidas na Resolução CNS 466/12 de 2012, itens III; III.2 e V.

Comentários e Considerações sobre a Pesquisa:

O projeto está bem estruturado, delineado e fundamentado, sustenta os objetivos do estudo em sua metodologia de forma clara e objetiva, e se apresenta em consonância com os princípios éticos norteadores da ética na pesquisa científica envolvendo seres humanos elencados na

Endereço: JOSE LOURENCO KELMER S/N
Bairro: SAO PEDRO **CEP:** 36.036-900
UF: MG **Município:** JUIZ DE FORA
Telefone: (32)2102-3788 **Fax:** (32)1102-3788 **E-mail:** cep.propesq@ufjf.edu.br

Continuação do Parecer: 2.633.660

resolução 466/12 do CNS e com a Norma Operacional Nº 001/2013 CNS.

Considerações sobre os Termos de apresentação obrigatória:

O protocolo de pesquisa está em configuração adequada, apresenta FOLHA DE ROSTO devidamente preenchida, com o título em português. Apresenta o TERMO DE CONSENTIMENTO LIVRE ESCLARECIDO em linguagem clara para compreensão dos participantes, apresenta justificativa e objetivo, campo para identificação do participante, descreve de forma suficiente os procedimentos, informa que uma das vias do TCLE será entregue aos participantes, assegura a liberdade do participante recusar ou retirar o consentimento sem penalidades, garante sigilo e anonimato, explicita riscos e desconfortos esperados, indenização diante de eventuais danos decorrentes da pesquisa, contato do pesquisador e do CEP e informa que os dados da pesquisa ficarão arquivados com o pesquisador pelo período de cinco anos, de acordo com as atribuições definidas na Resolução CNS 466 de 2012, itens: IV letra b; IV.3 letras a, b, d, e, f, g e h; IV. 5 letra d e XI.2 letra f. O Pesquisador apresenta titulação e experiência compatível com o projeto de pesquisa, estando de acordo com as atribuições definidas no Manual Operacional para CPes. Apresenta DECLARAÇÃO de infraestrutura e de concordância com a realização da pesquisa de acordo com as atribuições definidas na Norma Operacional CNS 001 de 2013 item 3.3 letra h.

Conclusões ou Pendências e Lista de Inadequações:

Diante do exposto, o projeto está aprovado, pois está de acordo com os princípios éticos norteadores da ética em pesquisa estabelecido na Res. 466/12 CNS e com a Norma Operacional Nº 001/2013 CNS. Data prevista para o término da pesquisa: 26/11/2018.

Considerações Finais a critério do CEP:

Diante do exposto, o Comitê de Ética em Pesquisa CEP/UFJF, de acordo com as atribuições definidas na Res. CNS 466/12 e com a Norma Operacional Nº 001/2013 CNS, manifesta-se pela APROVAÇÃO do protocolo de pesquisa proposto. Vale lembrar ao pesquisador responsável pelo projeto, o compromisso de envio ao CEP de relatórios parciais e/ou total de sua pesquisa informando o andamento da mesma, comunicando também eventos adversos e eventuais modificações no protocolo.

Endereço: JOSE LOURENCO KELMER S/N
Bairro: SAO PEDRO **CEP:** 36.036-900
UF: MG **Município:** JUIZ DE FORA
Telefone: (32)2102-3788 **Fax:** (32)1102-3788 **E-mail:** cep.propesq@ufjf.edu.br

Continuação do Parecer: 2.633.660

Este parecer foi elaborado baseado nos documentos abaixo relacionados:

Tipo Documento	Arquivo	Postagem	Autor	Situação
Informações Básicas do Projeto	PB_INFORMAÇÕES_BÁSICAS_DO_PROJETO_1002988.pdf	03/04/2018 18:45:40		Aceito
Projeto Detalhado / Brochura Investigador	ProjetoRetratamentoTHAYScorrigido.doc	03/04/2018 18:45:26	Mariane Floriano Lopes Santos Lacerda	Aceito
TCLE / Termos de Assentimento / Justificativa de Ausência	TCLETHAYSCORRIGIDO.doc	03/01/2018 16:32:36	Mariane Floriano Lopes Santos Lacerda	Aceito
Declaração de Instituição e Infraestrutura	infraestrutura.docx	20/10/2017 13:12:46	Mariane Floriano Lopes Santos Lacerda	Aceito
Folha de Rosto	folhaderosto.docx	20/10/2017 13:12:32	Mariane Floriano Lopes Santos Lacerda	Aceito

Situação do Parecer:

Aprovado

Necessita Apreciação da CONEP:

Não

JUIZ DE FORA, 03 de Maio de 2018

Assinado por:
Lainer Augusta da Cunha Serrano
(Coordenador)

Endereço: JOSE LOURENCO KELMER S/N
Bairro: SAO PEDRO **CEP:** 36.036-900
UF: MG **Município:** JUIZ DE FORA
Telefone: (32)2102-3788 **Fax:** (32)1102-3788 **E-mail:** cep.propesq@ufjf.edu.br