

**UNIVERSIDADE FEDERAL DE JUIZ DE FORA  
FACULDADE DE ODONTOLOGIA  
GRADUAÇÃO EM ODONTOLOGIA**

**Victória Santana Fonseca**

**Acompanhamento por 4 anos de um caso clínico de traumatismo dentofacial**

Juiz de Fora  
2023

**Victória Santana Fonseca**

**Acompanhamento por 4 anos de um caso clínico de traumatismo dentofacial**

Trabalho de conclusão de curso apresentado à Faculdade de Odontologia da Universidade Federal de Juiz de Fora como requisito parcial à obtenção do título de Cirurgiã-Dentista.

Orientador: Profa Dra. Laísa Araujo Cortines Laxe

**Juiz de Fora**  
2023

---

Ficha catalográfica elaborada através do programa de geração automática da Biblioteca Universitária da UFJF, com os dados fornecidos pelo(a) autor(a)

Fonseca, Victória Santana.

Acompanhamento por 4 anos de um caso clínico de traumatismo dentofacial / Victória Santana Fonseca. -- 2023.

36 f. : il.

Orientadora: Laísa Araújo Cortines Laxe

Trabalho de Conclusão de Curso (graduação) - Universidade Federal de Juiz de Fora, Faculdade de Odontologia, 2023.

1. Tratamento Conservador. 2. Traumatismo dentário . 3. Reparação de restauração dentária . I. Laxe, Laísa Araújo Cortines, orient. II. Título.



UNIVERSIDADE FEDERAL DE JUIZ DE FORA  
REITORIA - FACODONTO - Coordenação do Curso de Odontologia

**Victória Santana Fonseca**

**Acompanhamento por 4 anos de um caso clínico de traumatismo dentofacial.**

Trabalho de conclusão de curso apresentado à Faculdade de Odontologia da Universidade Federal de Juiz de Fora como requisito parcial à obtenção do título de Cirurgião-Dentista.

Aprovada em 01 de agosto de 2023.

BANCA EXAMINADORA

Prof<sup>ª</sup>. Dr<sup>ª</sup>. Laísa Araújo Cortines Laxe  
Universidade Federal de Juiz de Fora

Prof. Dr. Breno Nogueira Silva  
Universidade Federal de Juiz de Fora

Prof<sup>ª</sup>. Ma. Vitória Celeste Teixeira do Carmo  
Centro Universitário Estácio Juiz de Fora

Dedico este trabalho a meus pais e irmã por todo incentivo e amor dedicados a mim e todo apoio para concretização deste sonho.

## **AGRADECIMENTOS**

Agradeço imensamente a Deus, pela bondade e pelo olhar cuidadoso, sem Ele, jamais chegaria até aqui.

Agradeço também a minha mãe Adriana, por todo esforço dedicado à minha formação e todo apoio e suporte oferecidos em todos esses anos. Ao meu pai Darci, pelo incentivo e manifestação de afeto ao seu modo, e minha irmã Elisa, por ser um porto seguro nos momentos de aflição vivenciados durante a graduação. Vocês foram meu alicerce e minha motivação para chegar até aqui.

Não poderia deixar de agradecer também a minha dupla Gabriela que compartilhou sua jornada comigo. Obrigada por me ajudar a crescer e por trazer tanta alegria e leveza aos atendimentos. E a Rayane, que sempre esteve ao nosso lado e compartilhou momentos e conhecimento conosco. Vocês são muito especiais e tornaram minha caminhada mais gratificante.

Agradeço também aos meus amigos Bruno, Lucas, Luis Felipe, Igor, Larissa, Marco Antônio, Isadora e Tatiana por tornarem esse processo mais leve e ainda mais especial. Vocês foram essenciais para minha formação.

A professora orientadora Laísa, agradeço por toda paciência e compreensão. Obrigada por doar seu tempo e conhecimento para realização deste trabalho.

Por fim, agradeço a meus tios e primos por todo incentivo e a todas as pessoas que fizeram parte desse processo e colaboraram para tornar esse sonho possível.

## RESUMO

Este relato de caso tem por objetivo descrever o acompanhamento clínico e radiográfico, ao longo de 4 anos, de um caso de trauma dentofacial atendido na Faculdade de Odontologia da Universidade Federal de Juiz de Fora (UFJF). O paciente compareceu à clínica da disciplina de Dentística III, em 2018, com queixa de fraturas coronárias dos seus incisivos centrais superiores, sem exposição pulpar, e lesão corto-contusa em mucosa do lábio inferior comunicada com laceração em face no lábio inferior provocada por um desmaio. O tratamento, realizado de forma imediata e em uma única sessão, consistiu na proteção pulpar indireta dos dentes 11 e 21 fraturados, seguida pela restauração direta com resina composta e sutura por planos do lábio inferior. Ao longo de 4 anos de acompanhamento radiográfico deste caso clínico, observou-se formação de região radiolúcida, com permanência da lâmina dura, sugestiva de lesão decorrente de concussão associada aos dentes 11 e 21 traumatizados, após 1 ano de intervenção restauradora e cirúrgica. Após 4 anos de acompanhamento, este aspecto radiolúcido parcialmente difuso havia solucionado, sem qualquer necessidade de intervenção endodôntica ou cirúrgica. Clinicamente, os dentes traumatizados sempre responderam positivamente aos testes térmicos de vitalidade pulpar, tendo apresentado como intercorrências nos últimos 4 anos descoloração e lascamento da superfície das restaurações de resina composta, as quais foram prontamente reparadas. Portanto, realizar uma intervenção imediata conservadora, de forma a estabelecer um ambiente propício para a recuperação da polpa e dos tecidos de suporte dentário é de suma importância para um bom prognóstico de dentes traumatizados em pacientes jovens. A preservação com exames radiográficos e testes de vitalidade pulpar periódicos é essencial para auxiliar no correto diagnóstico das possíveis complicações pós-traumáticas e minimizar o emprego de terapêuticas desnecessárias. Intervenções minimamente invasivas, como o reparo de restaurações em resina composta, quando possíveis, devem ser preconizadas para proteção do dente traumatizado.

Palavras-chave: Tratamento conservador. Traumatismo dentário. Reparação de restauração dentária.

## ABSTRACT

This case report aims to describe the clinical and radiographic follow-up, over 4 years, of a case of dentofacial trauma treated at the Faculty of Dentistry of the Federal University of Juiz de Fora (UFJF). The patient attended the Dentistry III clinic in 2018, complaining of crown fractures of his upper central incisors, without pulp exposure, and a cut-blunt lesion on the mucosa of the lower lip communicated with a laceration on the face of the lower lip caused by a faint. The treatment, carried out immediately and in a single session, consisted of indirect pulpal protection of fractured teeth 11 and 21, followed by direct guidance with composite resin and suturing of the lower lip in planes. Over 4 years of radiographic follow-up of this clinical case, a radiolucent region was observed, with permanence of the lamina dura, suggestive of injury resulting from concussion associated with traumatized teeth 11 and 21, after 1 year of restorative and therapeutic intervention. After 4 years of follow-up, this partially diffuse radiolucent appearance had resolved, without any need for endodontic or surgical intervention. Clinically, traumatized teeth always responded positively to thermal tests of pulp vitality, having presented as intercurrents in the last 4 years discoloration and chipping of the surface of composite resin restorations, which were repaired. Therefore, carrying out an immediate conservative intervention, in order to establish a favorable environment for the recovery of the pulp and acquired support tissues, is of paramount importance for a good prognosis of traumatized teeth in young patients. Preservation with radiographic examinations and periodic pulp vitality tests is essential to help in the correct diagnosis of possible post-traumatic complications and minimize the use of unnecessary therapies. Minimally invasive interventions, such as the repair of composite resin restorations, when possible, should be recommended to protect the traumatized tooth.

*Keywords: Conservative Treatment. Dental trauma. Dental restoration repair.*



## LISTA DE ILUSTRAÇÕES

Figura 1- Fratura coronária dos incisivos centrais superiores .....	13
Figura 2 - Laceração da face externa do lábio inferior .....	13
Figura 3 - Lesão corto-contusa em lábio inferior .....	14
Figura 4 - Restaurações em resina composta fotopolimerizável pela técnica à mão livre, sob isolamento absoluto .....	15
Figura 5 - Sutura da face interna do lábio inferior .....	15
Figura 6- Sutura da face externa do lábio inferior .....	15
Figura 7- Aspecto do paciente após remoção da sutura .....	16
Figura 8 - Aspecto das restaurações após polimento .....	16
Figura 9 - Radiografia periapical inicial dos dentes fraturados e restaurados .....	16
Figura 10 - Radiografia periapical após 1 ano de acompanhamento .....	17
Figura 11 - Aspecto do reparo provisório da restauração em resina composta no dente 21 .....	18
Figura 12 - Imagem radiográfica após 4 anos de acompanhamento. ....	18
Figura 13 - Restaurações preparadas com ponta diamantada tronco-cônica de granulação fina.....	20
Figura 14 - Condicionamento com ácido fosfórico a 37% por 30s .....	20
Figura 15 - Aspecto da superfície do esmalte e da resina após fotopolimerização do adesivo.....	20
Figura 16 - Construção da face palatina de esmalte acromático com auxílio do índice de silicone .....	21
Figura 17 - Face palatina do dente 21 reconstruída com a resina de efeito e fotopolimerizada .....	22
Figura 18 - Reconstrução do corpo de dentina do dente 21 .....	22
Figura 19 - Reconstrução do esmalte cromático vestibular do dente 11.....	23
Figura 20 - Reconstrução finalizada do esmalte vestibular dos dentes 11 e 21.....	23
Figura 21 - Aspecto imediato das restaurações reparadas .....	23
Figura 22 - Aspecto final do sorriso após acabamento e polimento das restaurações .....	24

## **LISTA DE ABREVIATURAS E SIGLAS**

CIV Cimento de Ionômero de Vidro

## SUMÁRIO

1 INTRODUÇÃO .....	10
2 PROPOSIÇÃO .....	12
3 RELATO DE CASO .....	13
4 DISCUSSÃO .....	25
REFERÊNCIAS .....	31
ANEXO A.....	33

## 1 INTRODUÇÃO

As lesões traumáticas dento-alveolares são constantemente relatadas e podem evoluir de diversas formas, dependendo de sua extensão e do nível de movimentação do dente envolvido, ao se considerar as estruturas de suporte e o sistema neurovascular (BOURGUIGNON et al., 2020). A resposta do órgão pulpar pode depender de alguns fatores associados ao evento traumático, como a intensidade do trauma e a resposta inflamatória seguinte, o grau de suprimento sanguíneo à polpa e a possibilidade de invasões microbianas quando existe solução de continuidade a este tecido. Com isso, a evolução pode ser cicatricial, necrótica ou atrésica, independente do fator tempo após o trauma (BAKLAND; ANDREASEN, 2004).

Os danos às estruturas de suporte muitas vezes são ocasionados perante reabsorção radicular do dente traumatizado. Geralmente, estes danos são associados a traumas mais intensos, nos quais o suprimento sanguíneo é interrompido e a proteção advinda do cimento e do ligamento periodontal é, conseqüentemente, prejudicada. Por conseguinte, caso o ambiente não seja adequado para recuperação da região afetada e a ação osteoclástica seja estimulada, o processo de reabsorção será perpetuado, seja este por reparo, inflamatório ou por substituição. Dessa forma, o dente poderá sofrer danos irreversíveis (BAKLAND; ANDREASEN, 2004).

A concussão é uma lesão que ocorre nas estruturas de suporte dentário perante um trauma. Frequentemente, não gera movimentação dentária, porém os pacientes respondem positivamente ao teste de percussão. Mesmo não exigindo um tratamento imediato emergencial, a avaliação e classificação dessa lesão no primeiro atendimento é importante para auxiliar na escolha e prognóstico do tratamento (BAKLAND; ANDREASEN, 2004). Nesses casos, raramente há evolução para reabsorção radicular e/ou necrose pulpar imediata. Por outro lado, quando concomitante a fraturas coronárias, o risco de evolução para necrose pulpar torna-se significativamente maior, podendo acontecer dentro de 2 anos após o trauma (LAURIDSEN et al., 2012; DE SOUZA et al., 2020).

Juntamente a isso, vale salientar que, apesar do teste pulpar elétrico ser o mais adequado para avaliação neurovascular pulpar, quando realizado imediatamente após o trauma pode não ser unicamente indicativo de necrose pulpar, assim como, os testes térmicos podem indicar exposição de dentina ou da polpa. Tudo isso possibilita, portanto, postergar a intervenção endodôntica, contando que o risco de contaminação

da polpa esteja devidamente controlado (MOULE; COHENCA, 2016; BAKLAND; ANDREASEN, 2004).

O processo do trauma dentário é dinâmico e multifatorial, podendo apresentar fatores agravantes para o desenvolvimento de sequelas pós-traumáticas (YAMASHITA et al., 2017). Dessa forma, o acompanhamento pós-trauma é de suma importância para o diagnóstico precoce de possíveis complicações e necessidades de intervenções, bem como, a manutenção dos tratamentos realizados e preservação do processo de recuperação do dente traumatizado (PEDRINI et al., 2018).

Portanto, o objetivo deste estudo é relatar o acompanhamento clínico e radiográfico, ao longo de 4 anos, de um caso de trauma dentoalveolar atendido na Faculdade de Odontologia da Universidade Federal de Juiz de Fora.

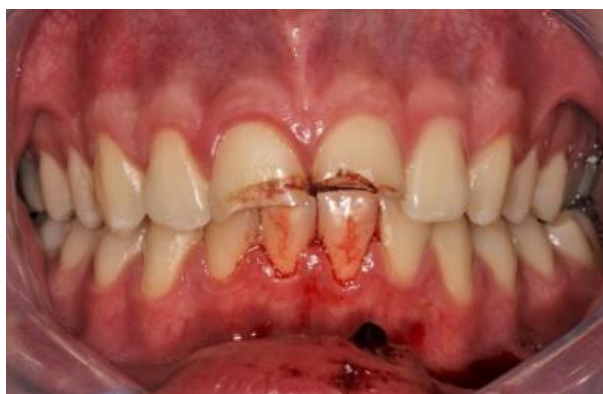## **2 PROPOSIÇÃO**

O objetivo deste estudo é relatar o acompanhamento clínico e radiográfico, ao longo de 4 anos, de um caso de traumatismo dentofacial atendido na Faculdade de Odontologia da Universidade Federal de Juiz de Fora.

### 3 RELATO DE CASO

O atendimento inicial deste caso clínico sob acompanhamento foi objeto de estudo para elaboração do Trabalho de Conclusão de Curso da cirurgiã-dentista Lívia Pessamilio Soares, defendido na Faculdade de Odontologia da Universidade Federal de Juiz de Fora (FO-UFJF) no ano de 2021 (SOARES, 2021). Neste atendimento, um paciente de 14 anos, sexo masculino, acompanhado de seu responsável, obteve atendimento em caráter de urgência na clínica da disciplina de Dentística III na FO-UFJF, devido à queda decorrente de um desmaio, a qual provocou fraturas coronárias dos seus incisivos centrais superiores (FIGURA 1), sem exposição pulpar, e lesão corto-contusa transfixante em mucosa do lábio inferior comunicada com laceração em face no lábio inferior (FIGURAS 2 e 3).

Figura 1- Fratura coronária dos incisivos centrais superiores



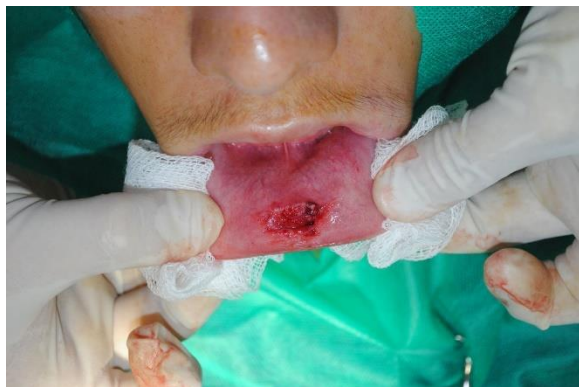Fonte: Soares, 2021.

Figura 2 - Laceração da face externa do lábio inferior



Fonte: Soares, 2021

Figura 3 - Lesão corto-contusa em lábio inferior



Fonte: Soares, 2021.

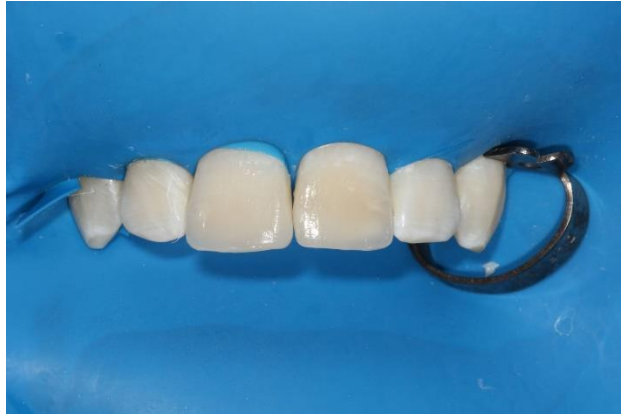Após inspeção das lesões e anestesia infiltrativa, procedeu-se o procedimento restaurador dos dentes 11 e 21 fraturados, sob isolamento absoluto, com proteção indireta do complexo dentino-pulpar (cimento de hidróxido de cálcio e cimento de ionômero de vidro) seguida pela restauração de resina composta fotopolimerizável, pela técnica à mão livre (FIGURA 4).

Após o procedimento restaurador, prosseguiu-se com a sutura em planos do lábio inferior (FIGURA 5 e 6). Medicações para alívio da dor, controle da inflamação e prevenção contra infecções foram prescritas ao paciente. Ambas as intervenções, restauradora e cirúrgica, foram realizadas em um único atendimento, seguindo a ordem citada acima, e as devidas orientações quanto aos cuidados pós-operatórios e a importância da preservação do caso foi informada ao paciente e ao seu responsável.

Após 7 dias, o paciente retornou para avaliação clínica e radiográfica, bem como, para a remoção dos fios da sutura e o polimento final das restaurações de resina composta (FIGURAS 7, 8 e 9).

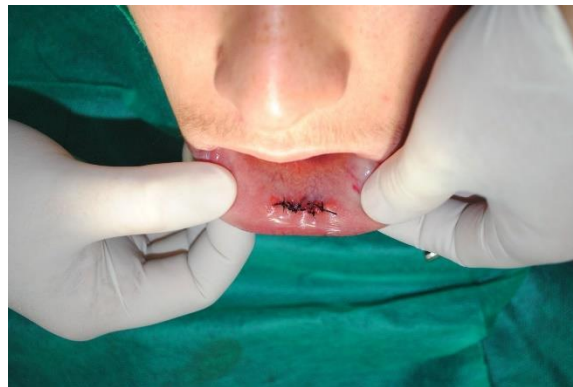

Figura 4 - Restaurações em resina composta fotopolimerizável pela técnica à mão livre, sob isolamento absoluto



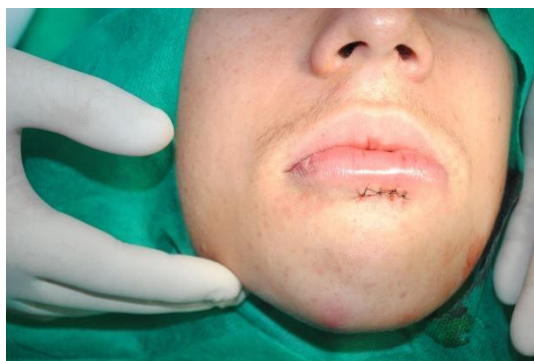
Fonte: Soares, 2021.

Figura 5 - Sutura da face interna do lábio inferior



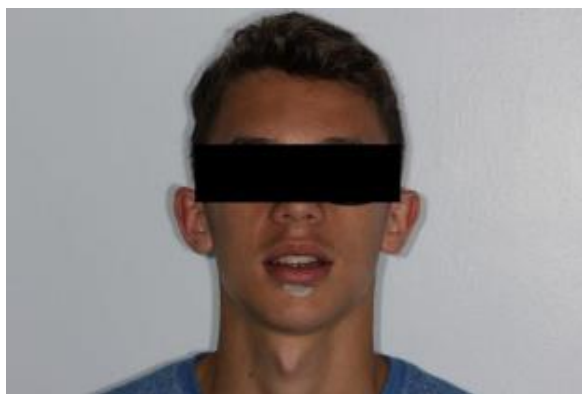Fonte: Soares, 2021.

Figura 6- Sutura da face externa do lábio inferior



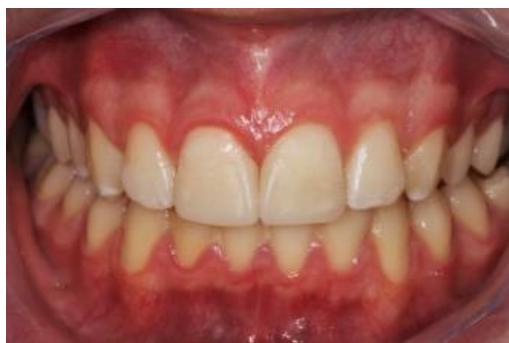Fonte: Soares, 2021.

Figura 7- Aspecto do paciente após remoção da sutura



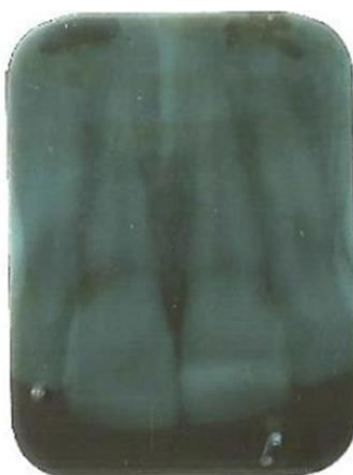Fonte: Soares, 2021.

Figura 8 - Aspecto das restaurações após polimento



Fonte: Soares, 2021.

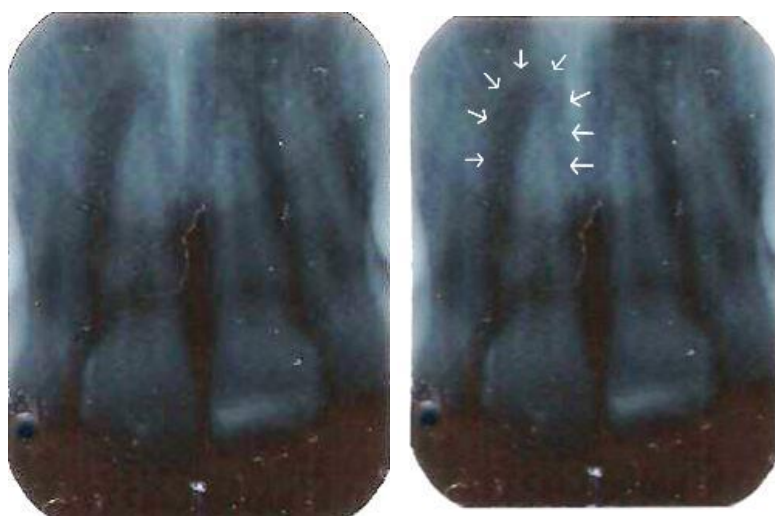
Figura 9 - Radiografia periapical inicial dos dentes fraturados e restaurados



Fonte: Soares, 2021.

Durante o ano de 2019, este caso foi acompanhado a cada 4 meses para observação de sua evolução, a qual mostrou radiograficamente a formação de imagem radiolúcida ligeiramente acima do ápice radicular do dente 11, porém sem observação de descontinuidade da lâmina dura (FIGURA 10). Como o dente respondia positivamente aos testes térmicos e não havia escurecimento da coroa dentária, manteve-se a preservação do caso a partir de radiografias periódicas para acompanhamento.

Figura 10 - Radiografia periapical após 1 ano de acompanhamento

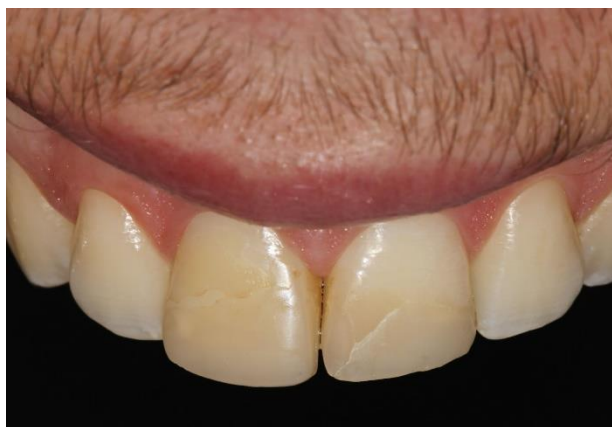

Fonte: elaborado pelo autor.

Ao longo dos anos de 2020 e 2021, devido ao isolamento social e à paralisação das atividades na UFJF em decorrência da pandemia COVID-19, nenhum acompanhamento clínico e radiográfico deste caso foi possível. Entretanto, em 2022, após 4 anos de intervenção, o mesmo paciente retornou para atendimento e queixou-se de fratura da restauração em resina composta no dente 21. Ao exame clínico, foi observado um lascamento da restauração em seu terço médio, próximo à face distal, com extensão à borda incisal da face mesial. Parte da restauração permaneceu íntegra, não houve dano ao remanescente dentário e não ocorreu exposição dentinária ou pulpar. Entretanto, observou-se descoloração da superfície da resina composta restauradora em ambos os elementos 11 e 21, o que exigia um planejamento de substituição das restaurações total ou parcialmente. Um reparo em resina composta foi realizado provisoriamente, até que este planejamento pudesse ser estabelecido (FIGURA 11).

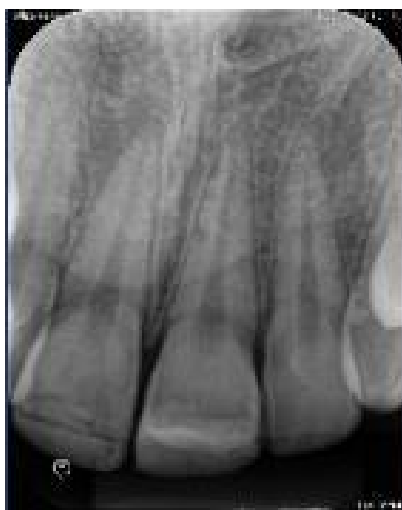Ao exame radiográfico periapical, não se observou nenhuma alteração apical ou lateral às raízes dos dentes 11 e 21 traumatizados e restaurados (FIGURA 12), sob acompanhamento, mostrando ausência de danos às suas estruturas de suporte e ausência de qualquer aspecto radiolúcido semelhante àquele observado na imagem radiográfica periapical ao longo do ano de 2019 (FIGURA 10). Além disso, ao exame clínico, os dentes responderam positivamente ao teste térmico ao frio e negativamente ao teste de percussão, indicando vitalidade da polpa. A restauração do dente 11 apresentou-se insatisfatória esteticamente, com presença de manchamento nas margens da restauração, perda de brilho superficial e descoloração (FIGURA 11).

Figura 11 - Aspecto do reparo provisório da restauração em resina composta no dente 21



Fonte: elaborado pelo autor.

Figura 12 - Imagem radiográfica após 4 anos de acompanhamento.



Fonte: elaborado pelo autor.

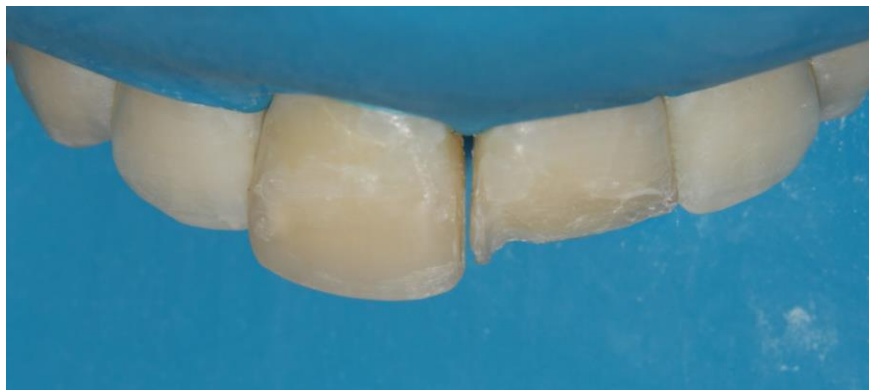
Dessa forma, a indicação mais conservadora para solucionar o acometimento da restauração foi o reparo das restaurações de resina composta, a fim de evitar maiores agressões físicas à polpa perante uma possível substituição total das restaurações insatisfatórias (GORDAN et al., 2015). Inicialmente, procedeu-se à moldagem de estudo das arcadas totais superior e inferior com alginato e obtenção dos modelos de estudo em gesso pedra, sobre os quais foi realizado o enceramento diagnóstico dos dentes afetados.

Posteriormente, a técnica escolhida para o reparo da restauração foi a técnica incremental com resina composta fotopolimerizável sobre guia de silicone de condensação, denominado "índex" (ARAÚJO, 2023).

Durante o tratamento restaurador reparador, foi realizado o bloqueio dos nervos alveolares superiores anteriores com lidocaína a 2% contendo epinefrina 1:100.000. O fabricante e a cor das resinas foram selecionadas de acordo com aquelas utilizadas no caso clínico inicial, em 2018, a partir dos dados coletados no prontuário do paciente e verificação da cor do remanescente coronário com auxílio da escala Vita Clássica. Após isolamento absoluto, foi realizado preparo para desgaste da superfície vestibular da restauração do dente 11 e desgaste em formato de cavidade Classe IV na restauração do dente 21 (FIGURA 13), empregando-se, sob alta rotação e irrigação com água, a ponta diamantada tronco-cônica de granulação fina 2135F (KG Sorensen, Brasil). As camadas de resina composta aderidas à parede pulpar no dente 21 foram mantidas em posição, bem como, os incrementos referentes à camada de resina de dentina no dente 11, isto é, corpo da restauração (FIGURA 13).

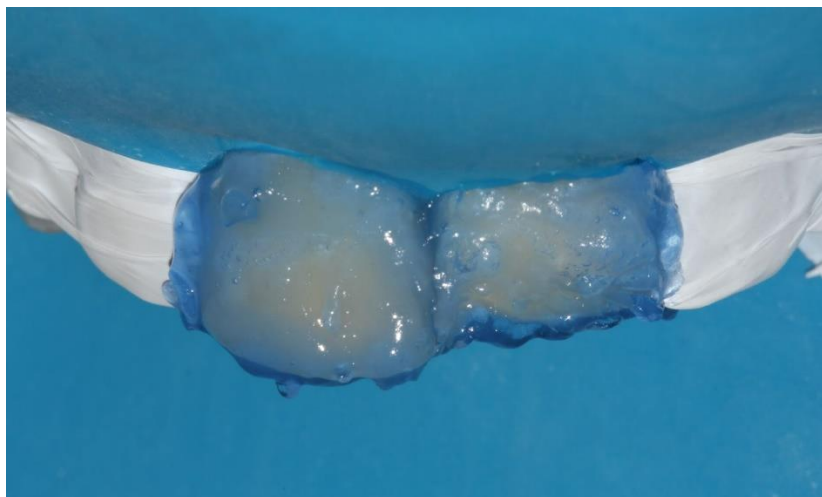Os dentes vizinhos foram protegidos com fita de teflon anteriormente à aplicação do sistema adesivo convencional de 3 passos (Scotchbond Multi-Purpose, 3M ESPE, Alemanha). Após condicionamento da superfície da resina e do esmalte marginal com ácido fosfórico a 37%, por 30s (FIGURA 14), lavou-se abundantemente a região condicionada com "spray" ar/água por mais 30s, secou-se as superfícies de esmalte e resina com ar e procedeu-se diretamente a aplicação do adesivo (*bond*), passo 3 do sistema adesivo convencional. O uso do *primer* não foi necessário porque não havia área de dentina exposta para adesão. Em seguida, procedeu-se à fotoativação do adesivo com o LED Optilight (Gnatus, Brasil) por 40s, tanto pela face vestibular quanto pela face inciso-palatina (FIGURA 15).

Figura 13 - Restaurações preparadas com ponta diamantada tronco-cônica de granulação fina



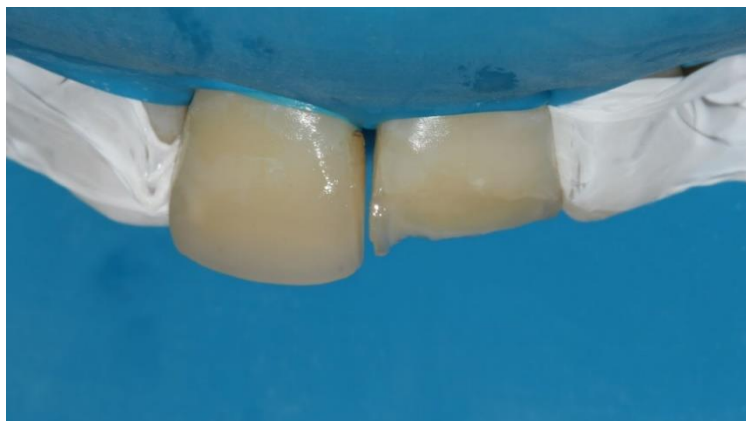Fonte: elaborado pelo autor.

Figura 14 - Condicionamento com ácido fosfórico a 37% por 30s



Fonte: elaborado pelo autor.

Figura 15 - Aspecto da superfície do esmalte e da resina após fotopolimerização do adesivo



Fonte: elaborado pelo autor.

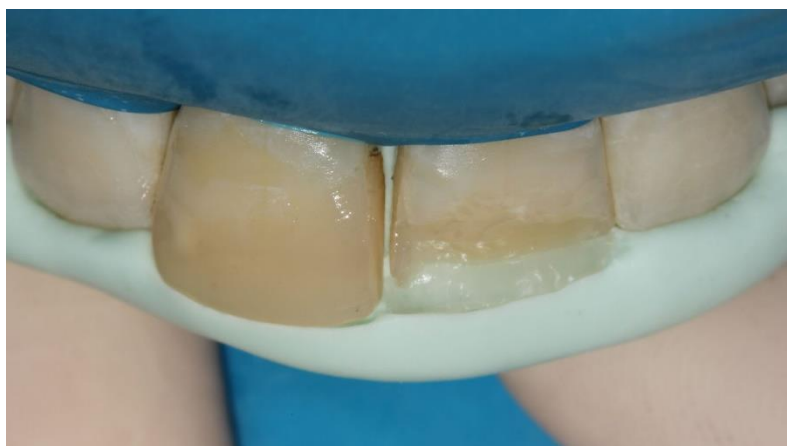

O primeiro incremento de resina composta aplicado sobre o *index* de silicone foi construído com a resina de efeito Filtek Z350XT WE (3M ESPE, Alemanha) para replicar o esmalte acromático palatino (FIGURAS 16 e 17). Na sequência, utilizou-se a resina composta de dentina Empress Direct A3D (Ivoclar Vivadent) para mimetizar a dentina perdida (FIGURA 18). Por último, foi aplicada a resina Filtek Z350XT A2E para reconstruir o esmalte cromático vestibular de ambos os dentes 11 e 21 (FIGURAS 19 e 20). A cada incremento inserido e esculpido, procedia-se um ciclo de fotoativação com o LED Optilight por 40s.

Além do reparo das restaurações dos dentes 11 e 21, foi realizado o ajuste oclusal por acréscimo em resina composta sobre as faces incisais dos dentes 31 e 41 com o objetivo de distribuir melhor os contatos oclusais em movimento de protração, reconstruindo corretamente a guia de desocclusão anterior. Este procedimento foi realizado para reduzir a sobrecarga sobre o dente 21 e possível recidiva da falha da restauração, devido ao apinhamento dentário presente na região de incisivos inferiores.

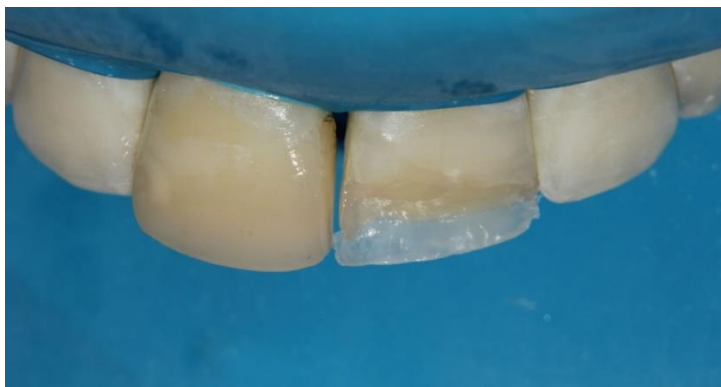O acabamento das restaurações foi realizado com discos de lixa abrasivos em baixa rotação, pontas diamantadas de granulação extrafina e lâmina de bisturi número 12 (FIGURA 21). O polimento final das restaurações foi realizado com os polidores de borracha Ultra-Gloss CA (American Burrs, Brasil) de granulometria média e fina, respectivamente (FIGURA 22).

Figura 16 - Construção da face palatina de esmalte acromático com auxílio do *index* de silicone



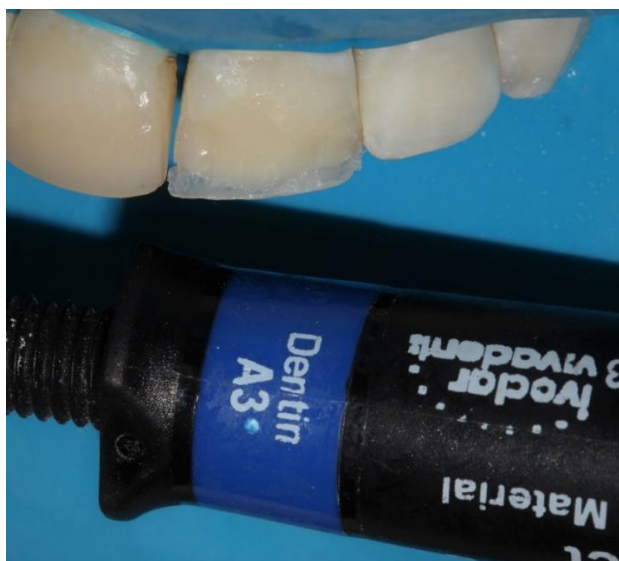Fonte: elaborado pelo autor.

Figura 17 - Face palatina do dente 21 reconstruída com a resina de efeito e fotopolimerizada



Fonte: elaborado pelo autor.

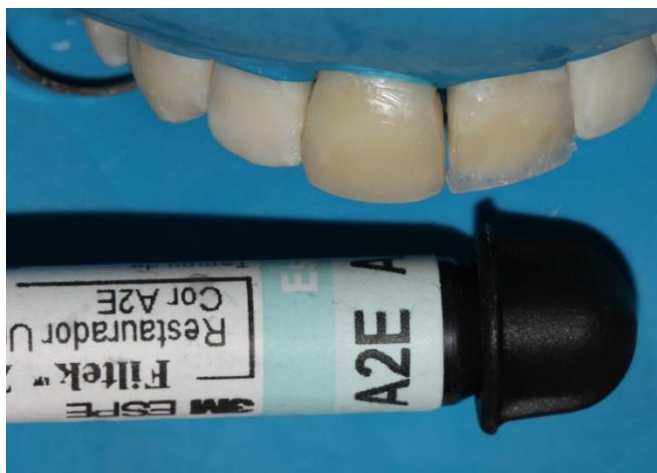Figura 18 - Reconstrução do corpo de dentina do dente 21



Fonte: elaborada pelo autor.

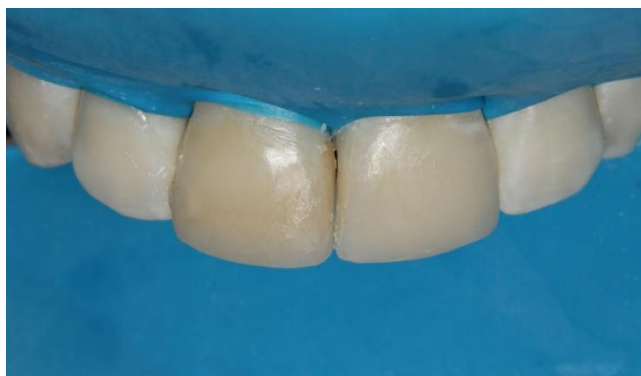

Figura 19 - Reconstrução do esmalte cromático vestibular do dente 11



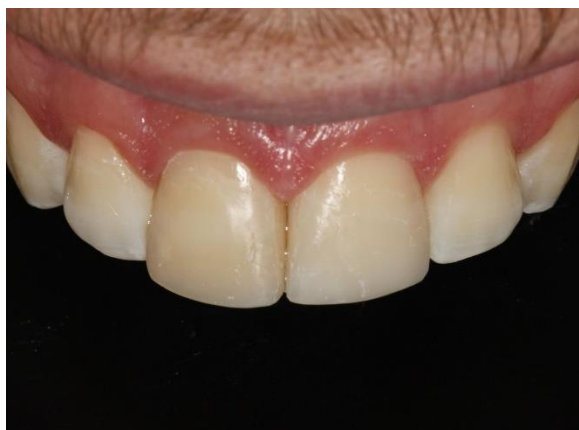Fonte: elaborado pelo autor.

Figura 20 - Reconstrução finalizada do esmalte vestibular dos dentes 11 e 21



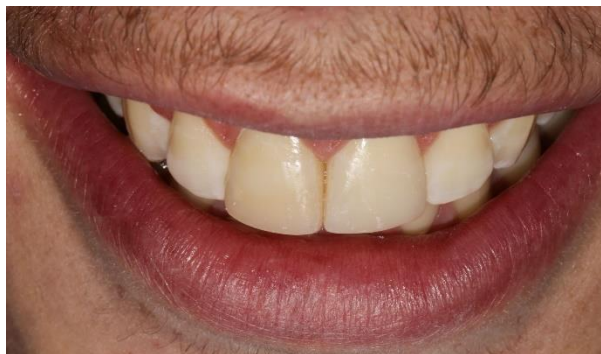Fonte: elaborado pelo autor.

Figura 21 - Aspecto imediato das restaurações reparadas



Fonte: elaborado pelo autor.

Figura 22 - Aspecto final do sorriso após acabamento e polimento das restaurações



Fonte: elaborado pelo autor.

## 4 DISCUSSÃO

Os traumatismos dentários exigem uma avaliação inicial criteriosa para seu correto diagnóstico e seleção da conduta clínica mais apropriada. O paciente em questão apresentou trauma nos dentes 11 e 21, os quais estavam imediatamente após o trauma sem mobilidade e respondendo positivamente aos testes pulpares térmicos. Entretanto, havia sensibilidade à percussão e fratura extensa das coroas, envolvendo esmalte e dentina, sem exposição pulpar aparente (SOARES, 2021). Os sinais e sintomas, neste caso, foram sugestivos de uma concussão, a qual pode ser caracterizada como um trauma de menor magnitude, cujo maior dano ocorre de forma temporária no ligamento periodontal e quando concomitante à fratura coronária pode gerar maior risco de dano pulpar irreversível (MOULE; COHENCA, 2016).

Para lesões de concussão associadas à fratura coronária, o acompanhamento clínico e radiográfico deve ocorrer frequentemente por, no mínimo, 1 ano. Assim, torna-se possível observar eventuais alterações dos tecidos de suporte e da região periapical indicativos de danos ao ligamento periodontal e/ou polpa. Ao exame clínico, é importante estar atento para alterações na cor do remanescente dentário e falhas restauradoras. Além disso, testes para verificação da vitalidade pulpar também devem ser realizados a cada consulta, devido à possibilidade de desenvolvimento de necrose pulpar, infecções e demais complicações (BOURGUIGNON et al., 2020; DARLEY et al., 2020).

Dentes que sofreram traumatismos recentes podem não responder inicialmente aos testes pulpares, principalmente aqueles térmicos, gerando indícios duvidosos acerca do diagnóstico de uma necrose pulpar em consequência do trauma. Comumente, este gera uma condição de dessensibilização temporária nas células nervosas sensitivas da polpa, resultando em um falso positivo à condição de necrose (BOURGUIGNON et al., 2020). Dessa forma, o tratamento conservador da polpa deve ser priorizado naqueles casos cujo diagnóstico da condição pulpar exata seja indefinido em um primeiro momento, principalmente quando não houver exposição do tecido pulpar ao ambiente oral. O período preconizado para confirmação do diagnóstico pulpar é de 6 semanas a partir do trauma. Neste período, os testes de vitalidade da polpa devem ser realizados cuidadosamente para averiguar a evolução da resposta tecidual (BAKLAND; ANDREASEN, 2004; MULE; COHENCA, 2016).

A preservação deste caso foi baseada em lesão de concussão sobre dentes com ápices radiculares totalmente formados, relacionada à fratura das coroas de um paciente jovem. Dessa forma, a vitalidade pulpar foi considerada positiva. Lauridsen et al. (2012), em uma análise do risco de desenvolvimento de necrose pulpar em dentes que sofreram concussão, mostraram que a lesão isolada tem menor chance de evoluir para necrose quando comparada a dentes cuja fratura coronária tenha ocorrido concomitantemente à concussão. A exposição dos túbulos dentinários à cavidade oral, causada pela fratura, e a dificuldade de reação fisiológica da polpa, promovida pelo comprometimento do ligamento periodontal em decorrência de um dano físico de média ou alta intensidade, torna o ambiente propício à proliferação bacteriana e instalação de infecções (LAURIDSEN et al., 2012).

Assim, no presente caso clínico, para evitar a contaminação da polpa vital e possibilitar a recuperação dos tecidos pulpares e perirradiculares, imediatamente realizou-se o isolamento absoluto do campo operatório, limpeza das cavidades com solução de clorexidina a 2%, realização do capeamento pulpar indireto à cavidade muito profunda do dente 21 com cimento de hidróxido de cálcio seguido pelo cimento de ionômero de vidro (CIV) e à cavidade profunda do dente 11 com CIV. Em seguida, procedeu-se à hibridização a partir da aplicação de um sistema adesivo convencional de 3 passos fotopolimerizável, seguida pelas restaurações classe IV com resina composta de ambos os dentes traumatizados. A abordagem clínica inicial criteriosa, na tentativa de impedir invasões bacterianas oportunistas e induzir o reparo tecidual lesionado, como supracitado, contribuiu fortemente para um bom prognóstico deste caso de concussão associado à fratura das coroas dentárias (BOURGUIGNON et al., 2020).

Além da extensão da lesão ocasionada em decorrência da fratura coronária, o tempo de exposição da dentina ao ambiente oral, desde o acidente até a intervenção restauradora, é de extrema importância para o prognóstico pulpar. Quanto maior o tempo de exposição, maior deverá ser a possibilidade de contaminação dos túbulos dentinários expostos por microrganismos presentes normalmente na cavidade oral. Isto implica em redução da possibilidade de um bom prognóstico para a manutenção da vitalidade pulpar, podendo a intervenção endodôntica se tornar necessária (OLSBURGH; JACOBY; KREJCI, 2002). No presente caso clínico, segundo relatos de responsável, o acidente ocorreu entre 4 a 5 horas antes do atendimento inicial. Ainda que a dentina tenha permanecido exposta por este período de tempo, a polpa

mostrou-se responsiva aos testes de vitalidade, desde a primeira intervenção, dessa forma nenhuma intervenção endodôntica fez-se necessária durante o período de acompanhamento aqui relatado.

Há uma concordância entre autores de que a concussão, frequentemente, não está relacionada com a reabsorção radicular (BAKLAND; ANDREASEN, 2004; BOURGUIGNON et al., 2020; SILVEIRA et al., 2013; YAMASHITA et al., 2017). Normalmente, as reabsorções são relacionadas a traumas com maiores danos ao ligamento periodontal, como a luxação e avulsão, onde ocorre rompimento total ou parcial do ligamento periodontal, ocasionando a mobilidade e/ou deslocamento do dente. Nesses casos, o impacto gerado pelo trauma pode comprometer a vascularização pulpar, propiciando a proliferação bacteriana ou a morte de células do ligamento periodontal e cemento. Como consequência, ocorre uma reação exacerbada dos osteoclastos e consequente substituição dessas estruturas por osso (BAKLAND; ANDREASEN, 2004). Dessa forma, durante a preservação deste caso não foi esperado que ocorresse esse tipo de complicação.

Os exames radiográficos e testes de vitalidade pulpar foram de suma importância na preservação do presente caso. Após alguns meses de acompanhamento, observou-se radiograficamente a presença de uma imagem radiolúcida na região periapical do dente 11, sem descontinuidade da lâmina dura. Ainda que fosse uma lesão circundante ao ápice radicular, não havia sinais de necrose pulpar, uma vez que o dente respondia positivamente aos testes de vitalidade ao frio e, juntamente a isso, não havia sinais de reabsorção ou danos às estruturas de suporte, visto que não havia respostas significativas ao teste de percussão. Em virtude disso, a intervenção endodôntica, neste momento, não seria indicada e a preservação com exames radiológicos e testes de vitalidade pulpar seriam fundamentais para acompanhar o desenvolvimento ou a regressão da lesão e a manutenção da integridade da polpa (BAKLAND; ANDREASEN, 2004).

Existe um consenso entre os autores que uma das principais causas da falha de restaurações classe IV é a fratura do material restaurador devido à sobrecarga oclusal (GORDAN et al., 2015; HEINTZE; ROUSSON; HICKEL, 2016; SHAH et al., 2022). No caso em questão, existem evidências de sobrecarga sobre a restauração fraturada do dente 21 advinda do apinhamento dos incisivos inferiores, os quais provocam uma interferência oclusal no movimento protrusivo da mandíbula. Juntamente a isso, notou-se a necessidade de reparo da restauração do dente 11

devido à descoloração da resina. Dessa forma, fez-se necessário uma intervenção restauradora para devolver estética e função aos dentes, de forma que não prejudicasse a vitalidade pulpar e protegesse os dentes fragilizados pela lesão de trauma.

A escolha pelo procedimento de reparo das restaurações em resina composta foi utilizado devido ao seu teor conservador, uma vez que esse tipo de intervenção evita o desgaste da estrutura dental sadia e possibilita restabelecer função e estética sem fragilizá-la (GORDAN et al., 2015). Neste procedimento, a reconstrução anatômica do dente 21 foi realizada sobre estrutura de resina remanescente, assim como, o reparo da restauração do dente 11. Para que seja possível, é necessário realizar o preparo da superfície da resina remanescente de modo a promover uma boa adesão com o compósito reparador. O que se sabe hoje é que a asperização da superfície da resina e o uso de sistema adesivo são capazes de melhorar a resistência de união e a durabilidade ao reparo (ALMUTAIRI et al., 2022; TAUFER et al., 2017; VALENTE et al., 2016).

Kanzow e Wiegand (2020), no estudo sobre reparo e substituição de resina composta, ressaltaram que o reparo pode prolongar a sobrevivência das restaurações iniciais, com resultados semelhantes à substituição total das mesmas. No presente caso, a situação clínica do paciente permitiu que este procedimento conservador fosse realizado, uma vez que as restaurações não apresentavam trincas ou lesões cariosas na interface dente-restauração (HEINTZE; ROUSSON; HICKEL, 2016).

A técnica de restauração sobre guia de silicone facilita a reprodução das características anatômicas do dente e permite a reconstrução através de incrementos de resina composta com translucidez semelhante a cada porção da estrutura de um dente natural. Neste caso, o guia de silicone foi obtido através da reconstrução anatômica em cera sobre o modelo de gesso do próprio paciente. Assim como na técnica descrita por Baratieri et al. (2010), a reprodução da parede palatina sobre a guia de silicone com resina para esmalte, capaz de reproduzir a translucidez do esmalte natural, reconstrói os contornos e as margens da coroa dentária. Sua espessura, bem como dos incrementos subsequentes para reprodução do corpo de dentina e do esmalte vestibular, deve ser semelhante a do dente natural (BARATIERI et al., 2010). Em decorrência do emprego criterioso das técnicas mais apropriadas para a condução deste caso clínico naquele momento, isto é, reparo das restaurações de resina composta e aplicação da técnica guiada por enceramento prévio, obteve-se

uma reprodução estética fiel e semelhante ao dente natural do paciente, restabelecendo a função oclusal de maneira satisfatória para maior longevidade destas restaurações (ARAÚJO, 2023; KANZOW; WIEGAND, 2020).

## 5 CONCLUSÃO

Ao longo de 4 anos de acompanhamento radiográfico deste caso clínico, observou-se formação de região radiolúcida, com permanência da lâmina dura, sugestiva de lesão decorrente de concussão associada aos dentes 11 e 21 traumatizados, após 1 ano de intervenção restauradora e cirúrgica. Após 4 anos de acompanhamento, este aspecto radiolúcido parcialmente difuso havia solucionado, sem qualquer necessidade de intervenção endodôntica ou cirúrgica. Clinicamente, os dentes traumatizados sempre responderam positivamente aos testes térmicos de vitalidade pulpar, tendo apresentado como intercorrências nos últimos 4 anos descoloração e lascamento da superfície das restaurações de resina composta, as quais foram prontamente reparadas.

Portanto, realizar uma intervenção imediata conservadora, de forma a estabelecer um ambiente propício para a recuperação da polpa e dos tecidos de suporte dentário é de suma importância para um bom prognóstico de dentes traumatizados em pacientes jovens. A preservação com exames radiográficos e testes de vitalidade pulpar periódicos é essencial para auxiliar no correto diagnóstico das possíveis complicações pós-traumáticas e minimizar o emprego de terapêuticas desnecessárias. Intervenções minimamente invasivas, como o reparo de restaurações em resina composta, quando possíveis, devem ser preconizadas para proteção do dente traumatizado.



## REFERÊNCIAS

ARAÚJO, S. S. **Restauração classe IV guiada pela forma preliminar da coroa dentária: técnica restauradora.** 2023. Monografia (Graduação em Odontologia) - Faculdade de Odontologia, Universidade Federal de Juiz de Fora, Juiz de Fora, 2023.

ALMUTAIRI, M. A.; SALAMA, F. S.; ALZEGHAIBI, L. Y.; ALBALAWI, S. W.; ALHAWSAWI, B. Z. Surface Treatments on Repair Bond Strength of Aged Resin Composites. **J Int Soc Prev Community Dent**, v.12,n.4, p.449-455, aug 2022 .

BAKLAND, L. K.; ANDREASEN, J. O. Dental Traumatology: Essential Diagnosis and Treatment Planning. **Endodontic Topics**, v.7, n.1, p.14-34, 2004.

BARATIERI, Luiz Narciso et al. **Odontologia restauradora: fundamentos e técnicas.** 2 volumes. Editora Santos, São Paulo–SP, 2010.

BOURGUIGNON, C.; COHENCA, N.; LAURIDSEN, F. T. F.; O'CONNELL, A. C.; DAY, P. F.; TSILINGARIDIS G.; ABBOTT P. V.; FOUAD, A. F.; HICKS, L.; ANDREASEN, J. O.; CEHRELI, Z. C.; HARLAMB, S.; KAHLER, B .; OGinni, A.; SEMPER, M., LEVIN, L. International Association of Dental Traumatology guidelines for the management of traumatic dental injuries: 1. Fractures and luxations. **Dent Traumatol**, v.36, n.4, p.314–330, 2020.

DARLEY, R. M.; FERNANDES E SILVA, C.; COSTA, F. D. S.; XAVIER, C. B.; DEMARCO, F. F. Complications and sequelae of concussion and subluxation in permanent teeth: a systematic review and meta-analysis. **Dent Traumatol** , v.36, n.6, p.557–567, 2020

DE SOUZA, B. D. M.; DUTRA, K. L.; REYES-CARMONA, J.; BORTOLUZZI, E. A.; KUNTZE, M. M.; TEIXEIRA, C. S.; PORPORATTI, A. L.; DE LUCA CANTO, G. Incidence of root resorption after concussion, subluxation, lateral luxation, intrusion, and extrusion: a systematic review. **Clin Oral Invest**, v.24, n.3, p.1101–1111, 2020.

GORDAN, V. V; RILEY, J. L.; RINDAL, B.; QVIST, V.; FELLOWS, J. L.; DILBONE, D. A.; BROTMAN, S. G.; GILBERT, G. H. Repair or replacement of restorations: A prospective cohort study by dentists in The National Dental Practice-Based Research Network. **J Am Dent Assoc**, v.146, n.12, p.895-903, 2015.

HEINTZE, S. D.; ROUSSON, V.; HICKEL, R. Clinical effectiveness of direct anterior restorations - A meta-analysis. **Dent Mater**, v.31, n.5, p.481-495, may 2015.

KANZOW, P.; WIEGAND, A. Retrospective analysis on the repair vs. replacement of composite restorations. **Dent Mater**, v.36, n.1, p.102-118, jan 2020.

LAURIDSEN, E.; HERMANN, N. V.; GERDS, T. A.; AHRENSBURG, S. S.; KREIBORG, S.; ANDREASEN, J. O. Combination injuries 1. The risk of pulp necrosis in permanent teeth with concussion injuries and concomitant crown fractures. **Dent Traumatol**, v.28, n.5, p.364–370, 2012.

MOULE, A.; COHENCA, N. Emergency assessment and treatment planning for traumatic dental injuries. **Aust Dent J**, v.61, p.21-38, 2016.

OLSBURGH, S.; JACOBY, T.; KREJCI, I. Crown fractures in the permanent dentition: pulp and restorative considerations. **Dent Traumatol**, v.18, p.103-115, 2002.

PEDRINI, D.; PANZARINI, S. R.; TIVERON, A. R. F.; ABREU, V. M. D.; SONODA, C. K.; POI, W. R.; BRANDINI, D. A. Evolution of cases of concussion and subluxation in the permanent dentition: a retrospective study. **J. Appl. Oral Sci**, v.26:e20170287, 2018.

SHAH, Y. R.; SHIRAGUPPI, V. L.; DEOSARKAR, B. A.; SHELKE, U. R. Long-term survival and reasons for failure in direct anterior composite restorations: A systematic review. **J Conserv Dent**, v.24, n.5, p.415-420, 2022.

SILVEIRA, L. F. M.; GONÇALVES, L. B.; DAMIAN, M. F.; CRUZ, L. E. R. N.; XAVIER, C. B.; MARTOS, J. Inflammatory root resorption frequency due to trauma in anterior teeth. **Revista da Faculdade de Odontologia da Universidade de Passo Fundo**, Passo Fundo, v.18, n.2, p. 185-192, mai/ago 2013.

SOARES, Livia Pessamilio. **Abordagem conservadora e multidisciplinar de traumatismo dentoalveolar associado à lesão em tecidos moles**: relato de caso clínico. 2021. Monografia (Graduação em Odontologia) - Faculdade de Odontologia, Universidade Federal de Juiz de Fora, Juiz de Fora, 2021.

TAUFER, C.; FACENDA, J. C.; SANTA E. D.; ZUGE, R.; do Amaral, R. C. Avaliação in vitro da resistência de união de diferentes tratamentos de superfície para reparos em resina composta. **Revista da Faculdade de Odontologia da Universidade de Passo Fundo**, Passo Fundo, v.22, n. 2, p. 167-171, maio/ago 2017

VALENTE, L. L.; SARKIS-ONOFRE, O.; GONÇALVES A. P.; FERNÁNDEZ, E.; LOOMANS, B.; MORAES, R. R. Repair bond strength of dental composites: systematic review and meta-analysis. **International Journal of Adhesion and Adhesive**, v. 69, p. 15-26, 2016.

YAMASHITA, F. C.; PREVIDELLI, I. T.S.; PAVAN, N. N. O.; ENDO, M. S. Retrospective study on sequelae in traumatized permanent teeth. **Eur J Dent**, v.11, n.3, p.275-280, jul/set 2017.

## ANEXO A - Parecer do Comitê de Ética em Pesquisa



### PARECER CONSUBSTANCIADO DO CEP

#### DADOS DO PROJETO DE PESQUISA

**Título da Pesquisa:** Abordagem multidisciplinar de um traumatismo dentoalveolar: relato de caso com acompanhamento de 18 meses.

**Pesquisador:** Breno Nogueira Silva

**Área Temática:**

**Versão:** 2

**CAAE:** 30210020.7.0000.5147

**Instituição Proponente:** FACULDADE DE ODONTOLOGIA

**Patrocinador Principal:** Financiamento Próprio

#### DADOS DO PARECER

**Número do Parecer:** 4.005.082

#### Apresentação do Projeto:

As informações elencadas nos campos "Apresentação do Projeto", "Objetivo da Pesquisa" e "Avaliação dos Riscos e Benefícios" foram retiradas do arquivo Informações Básicas da Pesquisa.

"Os traumatismos dentários são situações de urgência odontológica cujo tratamento é complexo e requer uma abordagem abrangente e imediata, pois influencia a função e a estética do indivíduo afetando seu comportamento social. As lesões traumáticas mais comuns são as fraturas de coroa dentária que podem estar acompanhadas de lesões pulpares com risco de necrose pulpar dependendo do tipo de fratura e tratamento realizado. O exame clínico inicial e o tratamento imediato do trauma são cruciais para a preservação dos dentes traumatizados. O cirurgião-dentista desempenha um papel fundamental no diagnóstico, tratamento e prognóstico do trauma. O objetivo deste trabalho, é relatar por meio de um caso clínico, a conduta e a preservação de um caso de traumatismo dentário, além de avaliar a eficácia da intervenção imediata e a importância da multidisciplinariedade na execução do tratamento de um traumatismo dentário e lesão traumática em tecido mole. O paciente compareceu à Clínica de Dentística III da Faculdade de Odontologia da Universidade Federal de Juiz de Fora para avaliação de urgência de um traumatismo dentário. Durante o exame clínico, notou-se ferimento corto-contuso em lábio inferior e fraturas coronárias nos incisivos centrais superiores sem exposição pulpar. Com relação à lesão em tecidos moles, foi realizada a inspeção para busca de corpos estranhos e, em seguida, antisepsia, anestesia,

**Endereço:** JOSE LOURENCO KELMER S/N  
**Bairro:** SAO PEDRO **CEP:** 36.036-900  
**UF:** MG **Município:** JUIZ DE FORA  
**Telefone:** (32)2102-3788 **Fax:** (32)1102-3788 **E-mail:** cep.propeq@ufjf.edu.br



Continuação do Parecer: 4.005.082

limpeza e sutura por planos. Com relação à lesão dentária, optou-se por tratamento imediato com o selamento das fraturas coronárias para proteção do complexo dentinopulpar e restauração com resina composta para devolver a estética Radiograficamente, o elemento 11 apresentou pequena imagem radiolúcida no ápice radicular, embora apresente vitalidade pulpar nos exames periódicos. Busca-se avaliar a evolução do quadro através da preservação clínica e radiográfica"

**Objetivo da Pesquisa:**

"Objetivo Primário: O objetivo deste trabalho é relatar, por meio de um caso clínico, a conduta e a preservação de um caso de traumatismo dentoalveolar.".

"Objetivo Secundário: O objetivo consiste em avaliar a eficácia da intervenção imediata e a importância da multidisciplinaridade na execução do tratamento de um traumatismo dentário e lesão traumática em tecido mole."

**Avaliação dos Riscos e Benefícios:**

"Risco mínimo de possibilidade de identificação do participante deste estudo através das suas informações contidas no prontuário e das imagens fotográficas digitais. Para minimizar este risco, somente o pesquisador e a equipe de pesquisa terão acesso aos dados do participante, devendo a equipe se comprometer a manter sigilo e confidencialidade em relação a todos os dados coletados (anamnese, exame clínico, exames radiográficos e tomográficos e fotografias). Assim como, para evitar a identificação do participante via imagens fotográficas, somente o terço inferior da face nas imagens extraorais estará visível e imagens intraorais. Em nenhum momento, dados pessoais do participante serão publicados. Risco mínimo da exposição à radiação das radiografias e tomografia para acompanhamento do tratamento realizado. Para minimizar este risco, o participante estará protegido por colete de chumbo e protetor de glândula tireóide nos momentos dos exames, assim como, exposições mínimas necessárias de feixes radiográficos serão selecionadas no equipamento para a execução dos exames. Espera-se comprovar a importância de uma intervenção imediata em um traumatismo dentário e da preservação clínica e radiográfica visando tratamento conservador. Ademais, reforça a relevância de uma abordagem multidisciplinar no tratamento de traumatismos dentários.".

**Comentários e Considerações sobre a Pesquisa:**

O projeto está bem estruturado, delineado e fundamentado, sustenta os objetivos do estudo em sua metodologia de forma clara e objetiva, e se apresenta em consonância com os princípios éticos norteadores da ética na pesquisa científica envolvendo seres humanos elencados na resolução 466/12 do CNS e com a Norma Operacional Nº 001/2013 CNS.

Endereço: JOSE LOURENCO KELMER S/N  
 Bairro: SAO PEDRO CEP: 36.036-900  
 UF: MG Município: JUIZ DE FORA  
 Telefone: (32)2102-3788 Fax: (32)1102-3788 E-mail: cep.propesq@ufjf.edu.br





Continuação do Parecer: 4.005.082

**Considerações sobre os Termos de apresentação obrigatória:**

O protocolo de pesquisa está em configuração adequada, apresenta FOLHA DE ROSTO devidamente preenchida, com o título em português, identifica o patrocinador pela pesquisa, estando de acordo com as atribuições definidas na Norma Operacional CNS 001 de 2013 item 3.3 letra a; e 3.4.1 item 16. Apresenta o TERMO DE CONSENTIMENTO LIVRE ESCLARECIDO em linguagem clara para compreensão dos participantes, apresenta justificativa e objetivo, campo para identificação do participante, descreve de forma suficiente os procedimentos, informa que uma das vias do TCLE será entregue aos participantes, assegura a liberdade do participante recusar ou retirar o consentimento sem penalidades, garante sigilo e anonimato, explicita riscos e desconfortos esperados, indenização diante de eventuais danos decorrentes da pesquisa, contato do pesquisador e do CEP e informa que os dados da pesquisa ficarão arquivados com o pesquisador pelo período de cinco anos, de acordo com as atribuições definidas na Resolução CNS 466 de 2012, itens: IV letra b; IV.3 letras a, b, d, e, f, g e h; IV. 5 letra d e XI.2 letra f. Apresenta o INSTRUMENTO DE COLETA DE DADOS de forma pertinente aos objetivos delineados e preserva os participantes da pesquisa. O Pesquisador apresenta titulação e experiência compatível com o projeto de pesquisa, estando de acordo com as atribuições definidas no Manual Operacional para CPes. Apresenta DECLARAÇÃO de infraestrutura e de concordância com a realização da pesquisa de acordo com as atribuições definidas na Norma Operacional CNS 001 de 2013 item 3.3 letra h.

**Conclusões ou Pendências e Lista de Inadequações:**

Diante do exposto, o projeto está aprovado, pois está de acordo com os princípios éticos norteadores da ética em pesquisa estabelecido na Res. 466/12 CNS e com a Norma Operacional Nº 001/2013 CNS. Data prevista para o término da pesquisa: dezembro de 2020.

**Considerações Finais a critério do CEP:**

Diante do exposto, o Comitê de Ética em Pesquisa CEP/UFJF, de acordo com as atribuições definidas na Res. CNS 466/12 e com a Norma Operacional Nº 001/2013 CNS, manifesta-se pela APROVAÇÃO do protocolo de pesquisa proposto. Vale lembrar ao pesquisador responsável pelo projeto, o compromisso de envio ao CEP de relatórios parciais e/ou total de sua pesquisa informando o andamento da mesma, comunicando também eventos adversos e eventuais modificações no protocolo.

**Endereço:** JOSE LOURENCO KELMER S/N  
**Bairro:** SAO PEDRO **CEP:** 36.036-900  
**UF:** MG **Município:** JUIZ DE FORA  
**Telefone:** (32)2102-3788 **Fax:** (32)1102-3788 **E-mail:** cep.propesq@ufjf.edu.br



Continuação do Parecer: 4.005.082

**Este parecer foi elaborado baseado nos documentos abaixo relacionados:**

Tipo Documento	Arquivo	Postagem	Autor	Situação
Informações Básicas do Projeto	PB_INFORMAÇÕES_BÁSICAS_DO_PROJETO_1525037.pdf	02/05/2020 10:13:09		Aceito
Projeto Detalhado / Brochura Investigador	PROJETO_DETALHADO.pdf	02/05/2020 10:08:19	Breno Nogueira Silva	Aceito
TCLE / Termos de Assentimento / Justificativa de Ausência	TCLE_RESPONSAVEIS.pdf	15/03/2020 11:59:18	Breno Nogueira Silva	Aceito
Orçamento	ORCAMENTO.pdf	15/03/2020 11:58:05	Breno Nogueira Silva	Aceito
Cronograma	CRONOGRAMA.pdf	15/03/2020 11:57:53	Breno Nogueira Silva	Aceito
Outros	JUSTIFICATIVA_USO_DE_IMAGEM.pdf	15/03/2020 11:57:35	Breno Nogueira Silva	Aceito
TCLE / Termos de Assentimento / Justificativa de Ausência	TERMO_DE_ASSENTIMENTO.pdf	15/03/2020 11:53:08	Breno Nogueira Silva	Aceito
Declaração de Pesquisadores	TERMO_DE_SIGILO.pdf	15/03/2020 11:52:53	Breno Nogueira Silva	Aceito
Declaração de Instituição e Infraestrutura	DECLARACAO_DE_INSTITUICAO_E_INFRAESTRUTURA.pdf	15/03/2020 11:51:39	Breno Nogueira Silva	Aceito
Folha de Rosto	FOLHA_DE_ROSTO.pdf	15/03/2020 11:48:52	Breno Nogueira Silva	Aceito

**Situação do Parecer:**

Aprovado

**Necessita Apreciação da CONEP:**

Não

JUIZ DE FORA, 04 de Maio de 2020

Assinado por:  
Jubel Barreto  
(Coordenador(a))

Endereço: JOSE LOURENCO KELMER S/N  
Bairro: SAO PEDRO CEP: 36.036-900  
UF: MG Município: JUIZ DE FORA  
Telefone: (32)2102-3788 Fax: (32)1102-3788 E-mail: cep.propesq@ufjf.edu.br