

**UNIVERSIDADE FEDERAL DE JUIZ DE FORA  
CAMPUS GOVERNADOR VALADARES  
INSTITUTO DE CIÊNCIAS DA VIDA  
DEPARTAMENTO DE ODONTOLOGIA**

**Raphaela Magalhães Coimbra**

**Fatores associados aos defeitos de desenvolvimento de esmalte em dente  
permanente: estudo de caso**

Governador Valadares

2024

**Raphaela Magalhães Coimbra**

**Fatores associados aos defeitos de desenvolvimento de esmalte em dente permanente: estudo de caso**

Trabalho de conclusão de curso apresentado ao Departamento de Odontologia, do Instituto de Ciências da Vida, da Universidade Federal de Juiz de Fora, Campus Governador Valadares, como requisito parcial à obtenção do grau de bacharel em Odontologia.

Orientadora: Profa. Dra. Rose Mara Ortega

Coorientadora: Profa. Dra. Janaína Cristina Gomes

Governador Valadares

2024

Ficha catalográfica elaborada através do programa de geração automática da Biblioteca Universitária da UFJF, com os dados fornecidos pelo(a) autor(a)

Magalhães Coimbra , Raphaela .  
Fatores associados aos defeitos de desenvolvimento de esmalte em dente permanente : Estudo de caso / Raphaela Magalhães Coimbra . -- 2024.  
47 p. : il.

Orientadora: Rose Mara Ortega  
Coorientadora: Janaína Cristina Gomes  
Trabalho de Conclusão de Curso (graduação) - Universidade Federal de Juiz de Fora, Campus Avançado de Governador Valadares, Instituto de Ciências da Vida - ICV, 2024.

1. Hipomineralização do Esmalte Dentário. 2. Relato de caso. 3. Crianças. 4. Diagnóstico oral. I. Ortega , Rose Mara , orient. II. Gomes, Janaína Cristina, coorient. III. Título.



MINISTÉRIO DA EDUCAÇÃO  
UNIVERSIDADE FEDERAL DE JUIZ DE FORA

**Raphaela Magalhães Coimbra**

**Defeito de desenvolvimento de esmalte em dente permanente resultante de entubação oro-traqueal nos primeiros anos de vida**

Trabalho de conclusão de curso apresentado ao Departamento de Odontologia, do Instituto de Ciências da Vida, da Universidade Federal de Juiz de Fora, Campus Governador Valadares, como requisito parcial à obtenção do grau de bacharel em Odontologia.

Aprovada em 20 de setembro de 2024.

BANCA EXAMINADORA

\_\_\_\_\_  
Profa. Dra. Rose Mara Ortega - Orientador(a)  
Universidade Federal de Juiz de Fora, Campus Governador Valadares

\_\_\_\_\_  
Profa. Dra. Maria Eliza Soares  
Universidade Federal de Juiz de Fora, Campus Governador Valadares

\_\_\_\_\_  
Profa. Dra. Mabel Miluska Suca Salas  
Universidade Federal de Juiz de Fora, Campus Governador Valadares



Documento assinado eletronicamente por **Rose Mara Ortega, Professor(a)**, em 21/09/2024, às 08:56, conforme horário oficial de Brasília, com fundamento no § 3º do art. 4º do [Decreto nº 10.543, de 13 de novembro de 2020](#).



Documento assinado eletronicamente por **Maria Eliza Soares, Professor(a)**, em 21/09/2024, às 15:59, conforme horário oficial de Brasília, com fundamento no § 3º do art. 4º do [Decreto nº 10.543, de 13 de novembro de 2020](#).



Documento assinado eletronicamente por **Mabel Miluska Suca Salas, Professor(a)**, em 23/09/2024, às 17:29, conforme horário oficial de Brasília, com fundamento no § 3º do art. 4º do [Decreto nº 10.543, de 13 de novembro de 2020](#).



A autenticidade deste documento pode ser conferida no Portal do SEI-Uff (www2.uff.br/SEI) através do ícone Conferência de Documentos, informando o código verificador **1953917** e o código CRC **44346417**.

Dedico este trabalho à minha irmã Luiza, que inspirou não só esse trabalho, mas também a minha escolha pela Odontologia como profissão para a minha vida.

## **AGRADECIMENTOS**

Agradeço à minha orientadora Profa. Dra. Rose Mara Ortega por toda paciência e suporte durante o desenvolvimento desse trabalho, e também à minha coorientadora Profa. Dra. Janaína Cristina Gomes pelo auxílio. Agradeço também à Profa. Dra. Ana Emília Farias Pontes e ao aluno Lucas Porfírio Fernandes Zinis pela contribuição para a publicação desse trabalho. Agradeço também a todos os demais professores que, de forma direta ou indireta, tiveram enorme influência para a minha formação como profissional e também como ser humano.

Agradeço a meus pais, minha irmã, meu namorado e meus amigos, que estiveram ao meu lado me apoiando e me motivando a todo momento nessa caminhada.

## RESUMO

Os defeitos de desenvolvimento de esmalte são alterações resultantes de distúrbios no processo da amelogênese, podendo envolver fatores genéticos, sistêmicos, locais ou ambientais. Os fatores que desencadeiam os defeitos de desenvolvimento de esmalte estão relacionados principalmente a injúrias durante o desenvolvimento da estrutura dental. Na dentição decídua, a literatura mostra a existência de associação entre a presença de defeitos de esmalte e alguns fatores traumáticos relacionados com a gestação e a ocorrência de doenças, traumas ou consumo de medicamentos na infância, até os três anos de idade. Na dentição permanente, traumas na dentição decídua são associados à presença de defeitos de esmalte, assim como à experiência de cárie na dentição decídua e à ocorrência de doenças sistêmicas na infância. O objetivo do presente estudo foi apresentar um caso clínico e discutir os possíveis fatores etiológicos relacionados ao diagnóstico dos defeitos de desenvolvimento do esmalte. Paciente do sexo feminino, sete anos de idade, procurou atendimento com queixa de dente não erupcionado. A história familiar não revelou alterações da mesma natureza em parentes próximos. A história médica revelou dificuldade respiratória, quadro de infecção e desenvolvimento deficiente da glândula timo ao nascimento, resultando em entubação orotraqueal logo nos primeiros dias de vida. Os exames imaginológicos revelaram alterações morfológicas nas coroas dos germes dentários 11 e 21, além de agenesia do 35. O exame extraoral revelou retrognatismo mandibular e o exame intraoral revelou alteração na coroa do 11, presença de manchas brancas opacas nos molares decíduos e mordida profunda. Inicialmente a hipótese diagnóstica foi de amelogênese imperfeita hipomaturada. Entretanto, devido às características clínicas e imaginológicas a hipótese foi revista, discutindo os possíveis fatores etiológicos associados.

**Palavras-chave:** Hipomineralização do Esmalte Dentário. Relato de caso. Crianças. Diagnóstico oral.

## ABSTRACT

Enamel development defects are changes resulting from disturbances in the amelogenesis process, which may involve genetic, systemic, local or environmental factors. The factors that trigger enamel development defects are mainly related to injuries during the development of the tooth structure. In the primary dentition, the literature shows the existence of an association between the presence of enamel defects and some traumatic factors related to pregnancy and the occurrence of diseases, trauma or medication consumption in childhood, up to three years of age. In the permanent dentition, trauma to the primary dentition is associated with the presence of enamel defects, as well as the experience of caries in the primary dentition and the occurrence of systemic diseases in childhood. The objective of the present study was to present a clinical case and discuss the possible etiological factors related to the diagnosis of enamel development defects. A seven-year-old female patient sought care complaining of an unerupted tooth. Family history did not reveal changes of the same nature in close relatives. The medical history revealed respiratory difficulty, infection and poor development of the thymus gland at birth, resulting in orotracheal intubation in the first days of life. Imaging examinations revealed morphological changes in the crowns of tooth germs 11 and 21, in addition to agenesis of 35. The extraoral examination revealed mandibular retrognathism and the intraoral examination revealed changes in the crown of 11, the presence of opaque white spots on the deciduous molars and a deep bite. Initially, the diagnostic hypothesis was hypomature amelogenesis imperfecta. However, due to the clinical and imaging characteristics, the hypothesis was revised, discussing the possible associated etiological factors.

**Keywords:** Dental Enamel Hypomineralization. Case report. Children. Oral diagnosis.



## SUMÁRIO

<b>1</b>	<b>INTRODUÇÃO.....</b>	<b>08</b>
<b>2</b>	<b>ARTIGO CIENTÍFICO.....</b>	<b>10</b>
<b>3</b>	<b>CONCLUSÃO.....</b>	<b>27</b>
	<b>REFERÊNCIAS.....</b>	<b>28</b>
	<b>ANEXO A – Diretrizes da Revista Gaúcha de Odontologia.....</b>	<b>32</b>
	<b>ANEXO B – Aprovação do Comitê de Ética.....</b>	<b>42</b>

## 1 INTRODUÇÃO

Defeitos de desenvolvimento de esmalte (DDE) são alterações resultantes de distúrbios no processo da amelogênese e podem ser classificados como qualitativos (opacidades difusa ou demarcada) e/ou quantitativos (hipoplasia), podendo envolver fatores genéticos, sistêmicos, locais, ambientais, entre outros.<sup>1-3</sup>

Entre os principais fatores que desencadeiam os DDE estão as injúrias durante o desenvolvimento da estrutura dental. Na dentição decídua, a literatura mostra a existência de associação entre a presença de defeitos de esmalte e alguns fatores traumáticos relacionados com a gestação e a ocorrência de doenças, traumas ou consumo de medicamentos na infância, até os três anos de idade. Na dentição permanente, traumas na dentição decídua são associados à presença de defeitos de esmalte, assim como à experiência de cárie na dentição decídua e à ocorrência de doenças sistêmicas na infância.<sup>2</sup>

Entre os DDEs, podemos encontrar a amelogênese imperfeita (AI), que representa um grupo de condições, de origem genômica, que afetam a estrutura e a aparência clínica do esmalte de todos ou quase todos os dentes acometendo ambas as dentições.<sup>4-7</sup> Clinicamente, pode se manifestar de forma isolada ou como componente de uma síndrome.<sup>7-11</sup> A AI pode ser dividida em três tipos: hipoplásica, hipocalcificada e hipomaturada, sendo comum o relato de antecedente familiar.<sup>5,8-10,12</sup> O diagnóstico da AI é realizado de forma clínica, auxiliado por exames de imagem, no entanto, a sua conclusão é dificultada, em razão da doença não apresentar características clínicas específicas, podendo ser confundida com outras anomalias do esmalte dentário, como a hipoplasia do esmalte e a fluorose dental.<sup>5,7</sup>

As principais complicações relacionadas a esses defeitos de esmalte são alteração na tonalidade dos dentes, que podem variar de algumas manchas discretas a uma tonalidade marrom-amarelada, podendo ser acentuada ou não, sensibilidade dentária, desgaste excessivo, perda da dimensão vertical, agenesia dentária, calcificações pulpares, mordida aberta, supercrescimento gengival e doença periodontal.<sup>7,11,13</sup> Desta forma, o diagnóstico diferencial entre os possíveis defeitos de desenvolvimento do esmalte é desafiador, devido às características clínicas não específicas que compõem cada um dos tipos de defeitos.<sup>9</sup>

Assim, como os defeitos de desenvolvimento do esmalte podem causar alterações funcionais e estéticas, devem ser tratados por uma variedade de

especialidades, como dentistas pediátricos, ortodontistas, cirurgiões maxilofaciais e dentistas restauradores, fazendo com que o tratamento seja complexo e demorado.

O objetivo do presente estudo foi apresentar um estudo de caso associado aos defeitos de desenvolvimento de esmalte, discutindo os possíveis fatores etiológicos associados.

## 2 ARTIGO CIENTÍFICO

Artigo científico enviado para publicação no periódico RGO - Revista Gaúcha de Odontologia. A estruturação do artigo baseou-se nas instruções aos autores preconizadas pelo periódico para a confecção de um caso clínico (**ANEXO A**).

### **Fatores associados aos defeitos de desenvolvimento de esmalte em dente permanente: estudo de caso**

Raphaela Magalhães Coimbra<sup>1</sup>

Janaína Cristina Gomes<sup>1</sup>

Lucas Porfírio Fernandes Zinis<sup>1</sup>

Ana Emília Farias Pontes<sup>1</sup>

Rose Mara Ortega<sup>1</sup>

<sup>1</sup>Departamento de Odontologia, Universidade Federal de Juiz de Fora, UFJF-GV, Governador Valadares, Minas Gerais, Brasil.

Autora correspondente: Rose Mara Ortega, Departamento de Odontologia, Universidade Federal de Juiz de Fora; Avenida Moacir Paleta, 1167, São Pedro, Governador Valadares, MG, 35020-360, Brasil. E-mail: [rosemara.ortega@ufjf.br](mailto:rosemara.ortega@ufjf.br)

### **RESUMO**

Os defeitos de desenvolvimento de esmalte são alterações resultantes de distúrbios no processo da amelogênese, podendo envolver fatores genéticos, sistêmicos, locais ou ambientais. Os fatores que desencadeiam os defeitos de desenvolvimento de esmalte estão relacionados principalmente à injúrias durante o desenvolvimento da estrutura dental. Na dentição decídua, a literatura mostra a existência de associação entre a presença de defeitos de esmalte e alguns fatores traumáticos relacionados com a gestação e a ocorrência de doenças, traumas ou consumo de medicamentos na infância, até os três anos de idade. Na dentição permanente, traumas na dentição decídua são associados à presença de defeitos de

esmalte, assim como à experiência de cárie na dentição decídua e à ocorrência de doenças sistêmicas na infância. O objetivo do presente estudo foi apresentar um caso clínico e discutir os possíveis fatores etiológicos relacionados ao diagnóstico dos defeitos de desenvolvimento do esmalte. Paciente do sexo feminino, sete anos de idade, procurou atendimento com queixa de dente não erupcionado. A história familiar não revelou alterações da mesma natureza em parentes próximos. A história médica revelou dificuldade respiratória, quadro de infecção e desenvolvimento deficiente da glândula timo ao nascimento, resultando em entubação orotraqueal logo nos primeiros dias de vida. Os exames imaginológicos revelaram alterações morfológicas nas coroas dos germes dentários 11 e 21, além de agenesia do 35. O exame extraoral revelou retrognatismo mandibular e o exame intraoral revelou alteração na coroa do 11, presença de manchas brancas opacas nos molares decíduos e mordida profunda. Inicialmente a hipótese diagnóstica foi de amelogenese imperfeita hipomaturada. Entretanto, devido às características clínicas e imaginológicas a hipótese foi revista, discutindo os possíveis fatores etiológicos associados.

**Palavras-chave:** Hipomineralização do Esmalte Dentário. Relato de caso. Crianças. Diagnóstico oral.

## **ABSTRACT**

Enamel development defects are changes resulting from disturbances in the amelogenesis process, which may involve genetic, systemic, local or environmental factors. The factors that trigger enamel development defects are mainly related to injuries during the development of the tooth structure. In the primary dentition, the literature shows the existence of an association between the presence of enamel defects and some traumatic factors related to pregnancy and the occurrence of diseases, trauma or medication consumption in childhood, up to three years of age. In the permanent dentition, trauma to the primary dentition is associated with the presence of enamel defects, as well as the experience of caries in the primary dentition and the occurrence of systemic diseases in childhood. The objective of the present study was to present a clinical case and discuss the possible etiological factors related to the diagnosis of enamel development defects. A seven-year-old

female patient sought care complaining of an unerupted tooth. Family history did not reveal changes of the same nature in close relatives. The medical history revealed respiratory difficulty, infection and poor development of the thymus gland at birth, resulting in orotracheal intubation in the first days of life. Imaging examinations revealed morphological changes in the crowns of tooth germs 11 and 21, in addition to agenesis of 35. The extraoral examination revealed mandibular retrognathism and the intraoral examination revealed changes in the crown of 11, the presence of opaque white spots on the deciduous molars and a deep bite. Initially, the diagnostic hypothesis was hypomature amelogenesis imperfecta. However, due to the clinical and imaging characteristics, the hypothesis was revised, discussing the possible associated etiological factors.

**Keywords:** Dental Enamel Hypomineralization. Case report. Children. Oral diagnosis.

## INTRODUÇÃO

Defeitos de desenvolvimento de esmalte (DDE) são alterações resultantes de distúrbios no processo da amelogênese e podem ser classificados como qualitativos (opacidades difusa ou demarcada) e/ou quantitativos (hipoplasia), podendo envolver fatores genéticos, sistêmicos, locais, ambientais, entre outros.<sup>1-3</sup>

Entre os principais fatores que desencadeiam os DDE estão as injúrias durante o desenvolvimento da estrutura dental. Na dentição decídua, a literatura mostra a existência de associação entre a presença de defeitos de esmalte e alguns além de fatores traumáticos relacionados com a gestação e a ocorrência de doenças, traumas ou consumo de medicamentos na infância, até os 3 anos de idade. Na dentição permanente, traumas na dentição decídua são associados à presença de defeitos de esmalte, assim como à experiência de cárie na dentição decídua e à ocorrência de doenças sistêmicas na infância.<sup>2</sup>

Entre os DDEs, podemos encontrar a amelogênese imperfeita (AI), que representa um grupo de condições, de origem genômica, que afetam a estrutura e a aparência clínica do esmalte de todos ou quase todos os dentes acometendo ambas as dentições.<sup>4-7</sup> Clinicamente, pode se manifestar de forma isolada ou como componente de uma síndrome.<sup>7-11</sup> A AI pode ser dividida em três tipos: hipoplásica,

hipocalcificada e hipomaturada, sendo comum o relato de antecedente familiar.<sup>5,8-10,12</sup> O diagnóstico da AI é realizado de forma clínica, auxiliado por exames de imagem, no entanto, a sua conclusão é dificultada, em razão da doença não apresentar características clínicas específicas, podendo ser confundida com outras anomalias do esmalte dentário, como a hipoplasia do esmalte e a fluorose dental.<sup>7,5</sup>

As principais complicações relacionadas a esses defeitos de esmalte são alteração na tonalidade dos dentes, que podem variar de algumas manchas discretas a uma tonalidade marrom-amarelada, podendo ser acentuada ou não, sensibilidade dentária, desgaste excessivo, perda da dimensão vertical, agenesia dentária, calcificações pulpare, mordida aberta, supercrescimento gengival e doença periodontal.<sup>7,11,13</sup> Desta forma, o diagnóstico diferencial entre os possíveis defeitos de desenvolvimento do esmalte é desafiador, devido às características clínicas não específicas que compõem cada um dos tipos de defeitos.<sup>9</sup>

Assim, como os defeitos de desenvolvimento do esmalte podem causar alterações funcionais e estéticas, devem ser tratados por uma variedade de especialidades, como dentistas pediátricos, ortodontistas, cirurgiões maxilofaciais e dentistas restauradores, fazendo com que o tratamento seja complexo e demorado.

O objetivo do presente estudo foi apresentar um estudo de caso associado aos defeitos de desenvolvimento de esmalte, discutindo os possíveis fatores etiológicos associados.

## RELATO DE CASO

O presente relato foi aprovado pelo Comitê de Ética em Pesquisa com Seres Humanos da Universidade Federal de Juiz de Fora sob o parecer 6.550.344 (CAAE: 75212723.2.0000.5147) (**ANEXO B**). Paciente do sexo feminino, branca, sete anos de idade, procurou atendimento odontológico para avaliação de dente não erupcionado. A paciente compareceu com exames de tomografia computadorizada e radiografia panorâmica. A tomografia total de maxila revelou início de formação dos germes dentários dos elementos 17, 15, 14, 13, 12, 22, 23, 24, 25 e 27 com aspectos normais até o momento da realização do exame. Os elementos 16 e 26 se apresentavam ainda não erupcionados, mas em formação e com aspectos de normalidade (**Figura 1A-B**). Pôde-se verificar nos cortes transversais alterações morfológicas nas coroas dentais dos germes dentários 11 e 21 (**Figura 2A-B**). A

radiografia panorâmica confirmou os achados da tomografia computadorizada, além de acrescentar informações como: formação dos germes dentários dos elementos 37, 34, 33, 43, 44, 45 e 47 com aspectos normais até o momento da realização do exame, elementos 36 e 46 já formados e em erupção, além da agenesia do elemento 35 (**Figura 3**). Durante o exame físico extraoral foi possível observar leve retrognatismo mandibular (**Figura 4C-D**), sendo esse confirmado na radiografia de norma lateral (**Figura 4E**). Durante o exame físico intraoral foi possível observar o elemento 11 em erupção, com coroa de coloração alterada, textura áspera e irregular e mordida profunda (**Figura 5A**), as coroas dos molares decíduos se apresentavam com as cúspides reduzidas com pequenas manchas de descoloração branca opaca (**Figura 5B-C**). De acordo com o posicionamento dos segundos molares decíduos a paciente apresentou do lado direito plano terminal reto e do lado esquerdo degrau mesial (**Figura 4B**). Ainda, na mesma figura, podemos observar os molares permanentes erupcionados e em oclusão, do lado direito com tendência a Classe II (topo a topo) e lado esquerdo Classe I (**Figura 4B**). A história familiar não revelou alterações de mesma natureza em parentes próximos. A história médica revelou que a paciente apresentou, ao nascer, dificuldade respiratória, quadro de infecção com estado febril e desenvolvimento deficiente da glândula timo, sendo submetida a entubação orotraqueal logo em seu primeiro dia de vida, permanecendo em UTI cerca de seis dias, com necessidade de tratamento farmacológico. No entanto, não existem registros no prontuário da paciente da maternidade que confirmem o diagnóstico ou os medicamentos que foram usados para a condução do caso. Em relação ao histórico de traumas dentários, a mãe da paciente não relatou episódios de trauma, no entanto, recordou-se que o elemento 51 havia ficado mais escurecido pouco antes da esfoliação. Além disso, não foi relatado histórico de cárie na dentição decídua correspondente ou quaisquer outros defeitos de esmalte. Inicialmente a condição foi diagnosticada como amelogênese imperfeita (AI) do tipo hipomaturada e a paciente foi encaminhada para manejo clínico. No entanto, as características clínicas e imaginológicas apresentadas pela paciente levantaram a necessidade de se buscar outros possíveis fatores etiológicos e hipóteses diagnósticas além da AI. Sendo assim, a hipótese diagnóstica foi novamente discutida e relacionada a outros possíveis fatores etiológicos.



## DISCUSSÃO

O diagnóstico dos defeitos de desenvolvimento de esmalte requer uma minuciosa investigação, composta por anamnese criteriosa, levantando detalhes da história médica e familiar, além de exame físico intraoral detalhado. Os principais detalhes que devem ser observados na dentição são: características clínicas das alterações dentárias, características das alterações periodontais, qual a dentição envolvida (decídua e/ou permanente), quais dentes estão envolvidos, os defeitos são estéticos e/ou funcionais, se há parentes próximos com as mesmas características, além das características imaginológicas.

No presente relato, a paciente apresentava defeito no esmalte nos elementos 11 e 21 e, embora a coloração da coroa dos dentes 53, 54, 55, 64 e 65 tenha se apresentado clinicamente com manchas branco opacas, não havia o envolvimento em todos ou quase todos os dentes, assim como não houve o envolvimento em ambas as dentições, características que são comuns na AI. Além disso, não havia histórico de alterações semelhantes em outros familiares.

Segundo a World Health Organization (WHO), uma criança é considerada prematura quando nasce viva antes de 37 semanas de gestação. De acordo com a idade gestacional, a prematuridade pode ser classificada como leve quando o bebê nasce entre 32 e 36 semanas de gestação; moderada entre 31 e 28 semanas; ou extrema se for menos de 27 semanas de gestação. Segundo o peso, os bebês podem ser divididos em recém-nascidos de muito baixo peso ao nascer (VLBW) quando o peso é inferior a 1500 gramas; extremamente baixo peso (ELBW) quando é inferior a 1000 gramas e incrivelmente baixo peso (ILBW) quando o peso ao nascer é inferior a 750 gramas.<sup>16</sup>

Em relação ao parto prematuro, algumas complicações orais são frequentemente relatadas como: defeitos palatinos, erupção dentária tardia, agenesias, dimensões e formas da coroa dentária alteradas, danos no gérmen dentário subjacente (resultando em hipoplasia), risco aumentado de desenvolvimento de Classe II e mordida cruzada.<sup>3,17</sup> Entre essas complicações, os defeitos no esmalte se destacam. A associação de defeitos no esmalte e peso foi encontrada em diversos trabalhos, com valores de 62,3% de defeitos em crianças com peso muito baixo (até 1.500g), cerca de 27,3% nas crianças com peso baixo

(menor que 2.500g) e 12,7% de defeitos naquelas de peso normal (acima de 2.500g).<sup>3,16</sup>

Ainda, a prematuridade e o baixo peso ao nascer podem influenciar o início da erupção dentária na cavidade bucal. Verificou-se que crianças prematuras têm em média seus dentes erupcionados na 39ª semana, enquanto que as nascidas a termo, na 30ª semana.<sup>16</sup> Além disso, a prematuridade foi relacionada à presença de defeitos de esmalte nos dentes decíduos.<sup>2</sup> No presente caso, não houve relato de prematuridade ou baixo peso, sendo assim, outros possíveis fatores foram pesquisados para o diagnóstico das alterações dentárias apresentadas pela paciente.

Na Síndrome do Desconforto Respiratório (SDR) o principal fator associado é a produção insuficiente de surfactante pulmonar. A maior produção desta substância ocorre no final da gestação e, por isso, a SDR é associada muito frequentemente ao nascimento prematuro.<sup>18</sup>

O surfactante é um complexo lipoprotéico, produzido pelos pneumócitos tipo II, que atua reduzindo a tensão superficial ao nível da interface ar-líquido alveolar, ele estabiliza os alvéolos impedindo o seu colapso no final da expiração e, além disso, possui funções imunológicas de proteção dos pulmões contra lesões e infecções causadas por partículas inaladas e microorganismos. A atelectasia causada pela deficiência de surfactante resulta em má ventilação alveolar, o que leva a hipóxia, hipercapnia e acidose.<sup>18</sup>

Prevenir a prematuridade é a forma mais eficiente de prevenir a SDR. Outra forma seria a administração de corticosteroides à gestante, para acelerar a produção de surfactantes. Caso o parto pré-termo não possa ser evitado, o tratamento do neonato imediatamente após o nascimento com surfactante exógeno por via endotraqueal pode ser efetivo.<sup>18</sup> No presente caso não houve relato do uso de corticosteroides pela mãe durante a gestação, ou de qualquer outro medicamento, ou da administração de surfactante exógeno após o nascimento, sendo assim, o diagnóstico de SDR foi descartado.

Os prematuros frequentemente sofrem complicações neonatais e requerem ventilação mecânica e nutrição parenteral.<sup>19</sup> A entubação orotraqueal e a laringoscopia podem provocar danos à laringe, provocar cistos subglóticos, estenose brônquica, além das fendas palatinas, ranhuras alveolares, dilaceração dos dentes decíduos, mordidas cruzadas, mordidas abertas, problemas na fala e hipoplasia do

esmalte.<sup>17</sup> O possível trauma local ocasionado pela entubação, combinado com outros fatores, pode ser responsável por DDE e mudanças no desenvolvimento dentário.<sup>20</sup> Nas crianças com histórico de entubação, o defeito mais encontrado foi a hipoplasia, no incisivo central superior direito e incisivo lateral superior esquerdo, fato que pode ocorrer devido ao atrito do laringoscópio com a gengiva.<sup>2</sup> Estudos mostram uma relação significativa entre o tempo de entubação e frequência de defeitos, com resultados em torno de 39% para as crianças entubadas por menos de duas horas comparadas àquelas entubadas entre duas e 64 horas (87,5%).<sup>3,17</sup> No presente caso, a paciente foi submetida a entubação oro-traqueal ao nascimento, assim, a hipótese de defeito de desenvolvimento de esmalte causado por trauma do laringoscópio não pôde ser descartada.

As complicações no desenvolvimento de dentes permanentes causados por trauma nos dentes antecessores têm uma prevalência que varia de 12% a 74%.<sup>21</sup> A relação de significativa proximidade aos dentes permanentes, revela uma alta probabilidade de o trauma em dentes decíduos promover disfunções no desenvolvimento dos germes dentários dos dentes permanentes sucessores. As disfunções dependem do tipo e severidade do trauma, do estado de formação do dente traumatizado, da direção, extensão e da força traumática, bem como a idade do paciente no momento da lesão.<sup>22,23</sup> O incisivo central superior é o dente mais afetado tanto na dentição decídua como na dentição permanente devido à sua posição anatômica na arcada dentária.<sup>24,25</sup>

As consequências após luxação na dentição decídua mais descritas são as alterações na estrutura do esmalte dentário (clinicamente caracterizando-se por uma variação da cor coronária), alterações na angulação da coroa ou raiz em relação ao longo eixo do dente, necrose pulpar, obliteração pulpar e reabsorção dentária.<sup>22,23,26</sup>

A primeira reação a qualquer traumatismo é a hiperemia pulpar. Este processo caracteriza-se pelo aumento do fluxo sanguíneo no tecido pulpar com o objetivo de combater a agressão, e está presente mesmo em traumatismos de pequena intensidade, visualizando-se com frequência durante o exame clínico.<sup>22,23</sup> No presente caso houve o relato de que o elemento 51 ficou mais escurecido pouco antes da esfoliação, entretanto essa alteração pode ocorrer naturalmente antes da esfoliação, sendo assim, não é possível confirmar essa hipótese.

Outro fator bastante associado ao desenvolvimento desses defeitos é a cárie na dentição decídua correspondente. Considera-se que, especialmente no caso das

hipoplasias, ocorra maior aderência das bactérias cariogênicas, facilitando o surgimento de cárie. Outro estudo sugeriu que os defeitos de esmalte fazem com que o dente torne-se menos resistente à cárie, devido à presença de imperfeições no esmalte. Entretanto há controvérsias em relação à associação entre cárie e DDE.<sup>2</sup> No presente caso, não foi relatada presença de cárie nos decíduos correspondentes 51 e 61, portanto essa hipótese não foi considerada.

Além disso, em virtude do quadro de dificuldade respiratória e estado febril devido o desenvolvimento deficiente da glândula timo, a febre pode ser considerada entre os fatores associados aos DDE. Infecções virais e bacterianas, como ocorre nas febres, são prejudiciais à formação dos dentes do feto, pois os ameloblastos são sensíveis a altas temperaturas e ficam sujeitos às alterações nos seus padrões de deposição de cálcio.<sup>30</sup> Segundo estudo realizado por Aznar e colaboradores entre 2012 e 2013, ao questionar os pais sobre o DDE da criança e histórico de saúde, chegou-se à conclusão que o fator etiológico mais frequente foi o uso de antibióticos e episódios de febre alta após o nascimento. O mesmo estudo também observou que dos 10 casos de DDE superior, sete bebês tiveram febre, e nos quatro casos de DDE inferior a febre foi correlacionada em 100% deles.<sup>31</sup> Dessa forma, levando em consideração os episódios de febre após o nascimento relatados pela mãe da paciente, a hipótese de defeito de desenvolvimento de esmalte causado pelos episódios de febre não pôde ser descartada.

## **CONCLUSÃO**

No presente estudo de caso foram discutidos os possíveis fatores associados aos defeitos de desenvolvimento de esmalte, sendo: parto pré-termo, baixo peso ao nascer, Síndrome do Desconforto Respiratório, trauma durante entubação orotraqueal, trauma ou cárie na dentição decídua e estado febril neonatal. No caso apresentado, as hipóteses sugeridas foram: trauma durante entubação orotraqueal e estado febril neonatal. Desta forma, foi possível concluir que existe uma grande variedade de defeitos de desenvolvimento de esmalte e de causa multifatorial. O exame clínico minucioso é essencial para identificação dos fatores associados aos defeitos de desenvolvimento de esmalte, no entanto, nem sempre será possível identificar com exatidão a etiologia desses defeitos, bem como no presente estudo de caso.

## REFERÊNCIAS

1. Andrade NS, Aquino SR, Santos IT dos, Nétto OB de S, Moura MS, Moura L de FA de D, et al. Prevalência e fatores associados a danos de desenvolvimento de esmalte em crianças de 5 anos de idade matriculadas em creches da cidade de Teresina, Brasil. *Cad Saúde Colet* [Internet]. 2021; Disponível em: <http://dx.doi.org/10.1590/1414-462x202129040019>
2. Salas MMS, Chisini LA, Castanheira VDS, Castro IS, Teixeira LS, Demarco FF. Defeitos de esmalte não fluorótico em crianças: aspectos clínicos e epidemiológicos. *Rev Fac Odontol - UPF* [Internet]. 2016;21(2). Disponível em: <http://dx.doi.org/10.5335/rfo.v21i2.5428>
3. Jacobsen PE, Henriksen TB, Haubek D, Ostergaard JR. Defeitos do desenvolvimento do esmalte em crianças expostas pré-natalmente a medicamentos antiepilépticos. *PLoS One* [Internet]. 2013;8(3):e58213. Disponível em: <http://dx.doi.org/10.1371/journal.pone.0058213>
4. Crawford PJM, Aldred M, Bloch-Zupan A. Amelogênese imperfeita. *Orphanet J Rare Dis* [Internet]. 2007;2:17. Disponível em: <http://dx.doi.org/10.1186/1750-1172-2-17>
5. Cunha BM da, Nery PGNM, Silva CLLB, Servato JPS, Oliveira MAH de M, Castro DT de. Aspectos clínicos e tratamento da amelogênese imperfeita: relato de caso. *Clin Lab Res Dent* [Internet]. 2022; Disponível em: <http://dx.doi.org/10.11606/issn.2357-8041.clrd.2022.192922>
6. Reddy P, Aravelli S, Goud S, Malathi L. Amelogenesis imperfecta with nephrocalcinosis: A rare association in siblings. *Cureus* [Internet]. 2019;11(7):e5060. Disponível em: <http://dx.doi.org/10.7759/cureus.5060>
7. Tabbai S, Ben Karroum FZ, Chhoul H. Hypoplastic amelogenesis imperfecta: Diagnosis approach. *Tunis Med*. 2019;97(6):830–1.
8. Beraldo CB, Valerio CS, Mazzeiro ET, Manzi FR. Amelogenesis imperfecta: clinical case report. *RFO UPF*. 2015;20:101–4.
9. Kobayashi TY, Vitor LLR, Carrara CFC, Silva TC, Rios D, Machado MAAM, et al. Dental enamel defect diagnosis through different technology-based devices. *Int Dent J* [Internet]. 2018;68(3):138–43. Disponível em: <http://dx.doi.org/10.1111/idj.12350>

10. Oliveira D, Caixeta MT, Souza FI de, Rocha EP. Restabelecimento estético e funcional de paciente com amelogênese imperfeita utilizando restaurações cerâmicas metal-free. Arch HEALTH Invest [Internet]. 2019;7(11). Disponível em: <http://dx.doi.org/10.21270/archi.v7i11.3048>
11. Quandalle C, Boillot A, Fournier B, Garrec P, DE LA Dure-Molla M, Kerner S. Gingival inflammation, enamel defects, and tooth sensitivity in children with amelogenesis imperfecta: a case-control study. J Appl Oral Sci [Internet]. 2020;28:e20200170. Disponível em: <http://dx.doi.org/10.1590/1678-7757-2020-0170>
12. Singh A, Agrawal SK, Shrestha A, Bhagat T. Amelogenesis Imperfecta: A case series from the community. JNMA J Nepal Med Assoc [Internet]. 2018;56(214):977–9. Disponível em: <http://dx.doi.org/10.31729/jnma.3709>
13. Alachioti XS, Dimopoulou E, Vlasakidou A, Athanasiou AE. Amelogenesis imperfecta and anterior open bite: Etiological, classification, clinical and management interrelationships. J Orthod Sci [Internet]. 2014;3(1):1–6. Disponível em: <http://dx.doi.org/10.4103/2278-0203.127547>
14. Borde BT, Araujo IRS, Valente AGLR, Tannure PN. Desafios no diagnóstico e tratamento da amelogênese imperfeita: relato de caso. Rev Odontol UNICID [Internet]. 2018;30(2):216. Disponível em: [http://dx.doi.org/10.26843/ro\\_unicidv3022018p216-222](http://dx.doi.org/10.26843/ro_unicidv3022018p216-222)
15. Azevedo MS, Goettems ML, Torriani DD, Romano AR, Demarco FF. Amelogênese imperfeita: aspectos clínicos e tratamento. RGO Revista Gaúcha de Odontologia (Online). 2013;61:491–6.
16. Diniz MB, Coldebella CR, Zuanon ACC, Cordeiro R de CL. Alterações orais em crianças prematuras e de baixo peso ao nascer: a importância da relação entre pediatras e odontopediatras. Rev Paul Pediatr [Internet]. 2011;29(3):440–53. Disponível em: <http://dx.doi.org/10.1590/s0103-05822011000300022>
17. Caixeta FF, Corrêa MSNP. Os defeitos do esmalte e a erupção dentária em crianças prematuras. Rev Assoc Med Bras [Internet]. 2005;51(4):195–9. Disponível em: <http://dx.doi.org/10.1590/s0104-42302005000400014>
18. Junior MD, Lm C, Soares JL. Conceitos atuais sobre avaliação da maturidade pulmonar fetal. Brasil; 2014.
19. Takaoka LAMV, Goulart AL, Kopelman BI, Weiler RME. Enamel defects in the complete primary dentition of children born at term and preterm. Pediatr Dent. 2011;33(2):171–6.

20. Merglova V, Dort J. Developmental enamel defects of primary incisors in preterm infants with very low and extremely low birthweight. A case-control study. *European Journal of Paediatric Dentistry*. 2020;21(4):318–22.
21. Carvalho V, Jacomo DR, Campos V. Frequency of intrusive luxation in deciduous teeth and its effects: Frequency of intrusive luxation in deciduous teeth. *Dent Traumatol [Internet]*. 2010;26(4):304–7. Disponível em: <http://dx.doi.org/10.1111/j.1600-9657.2010.00893.x>
22. Losso EM, Tavares R, De Paiva Bertoli MC, Baratto-Filho FM. Traumatismo dentoalveolar na dentição decídua. *RSBO Revista Sul-Brasileira de Odontologia*. 2011;8(1):e1-20.
23. Wanderley MT, Weffort IC, Kimura JS, Carvalho PD. Traumatismos nos dentes decíduos: entendendo sua complexidade. *Revista da Associação Paulista de Cirurgiões Dentistas*. 2014;68:194–200.
24. Freitas MC, Castilho D, Marta AR, Francischone SN, Carrara LA, Franzolin CE. Consequences and treatment after multiple avulsions of deciduous teeth-a case report. *Dental Traumatology*. 2008;24(3):e381-384.
25. Sari ME, Ozmen B, Koyuturk AE, Tokay U, Kasap P, Guler D. A retrospective evaluation of traumatic dental injury in children who applied to the dental hospital, Turkey. *Niger J Clin Pract [Internet]*. 2014;17(5):644–8. Disponível em: <http://dx.doi.org/10.4103/1119-3077.141438>
26. Gondim JO, Giro EM, Neto M, Coldebella JJ, Bolini CR, Gaspar PD. Sequelas em dentes permanentes após trauma nos predecessores decíduos e sua implicação clínica. *RGO Revista Gaúcha de Odontologia (Online)*. 2011;59:113–20.
27. Holan G, Needleman HL. Premature loss of primary anterior teeth due to trauma-potential short-and long-term sequelae. *Dental Traumatology*. 2014;30(2):100–6.
28. Costa VPP, Goettems ML, Baldissera EZ, Bertoldi AD, Torriani DD. Clinical and radiographic sequelae to primary teeth affected by dental trauma: a 9-year retrospective study. *Braz Oral Res [Internet]*. 2016;30(1). Disponível em: <http://dx.doi.org/10.1590/1807-3107BOR-2016.vol30.0089>
29. Torriani DD, Bonow ML, Fleischmann MD, Müller LT. Traumatic intrusion of primary tooth: follow up until eruption of permanent successor tooth. *Dent Traumatol [Internet]*. 2008;24(2):235–8. Disponível em: <http://dx.doi.org/10.1111/j.1600-9657.2007.00474.x>

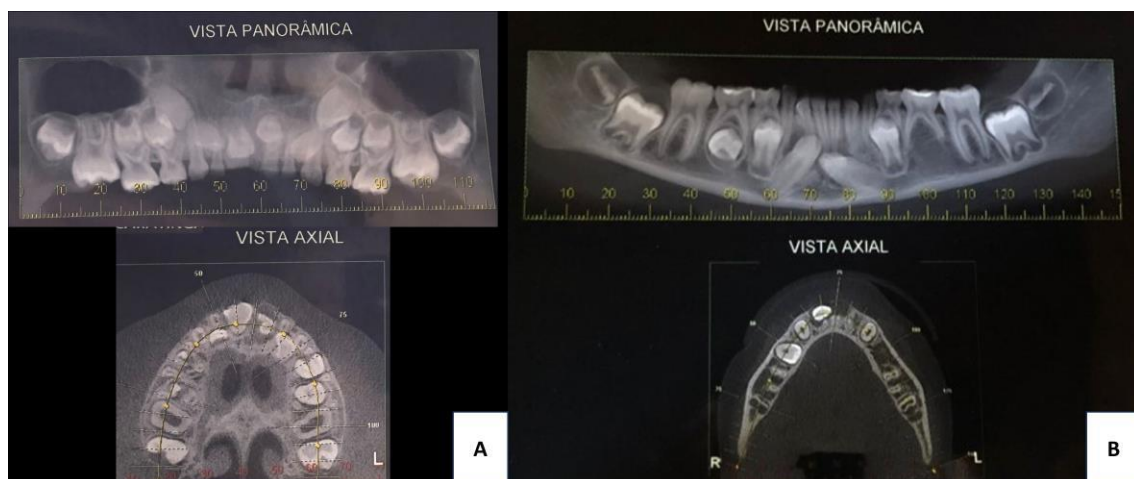
30. de Oliveira Ribas, A, & Czlusniak, GD. Anomalias do esmalte dental: etiologia, diagnóstico e tratamento. Publicatio UEPG: Ciências Biológicas e da Saúde [Internet]. 2004;10(1). Disponível em:

<https://doi.org/10.5212/publicatio%20uepg.v10i1.379>

31. Aznar, LCA, Sant'Anna, GRD, Juliani, FAT, Zaroni, WCDS, & Leite, MF. Análise da prevalência de defeitos de esmalte na dentição decídua adquiridos no período gestacional. Revista da Associação Paulista de Cirurgiões Dentistas [Internet]. 2015;69(4), 412-420.

## FIGURAS E LEGENDAS

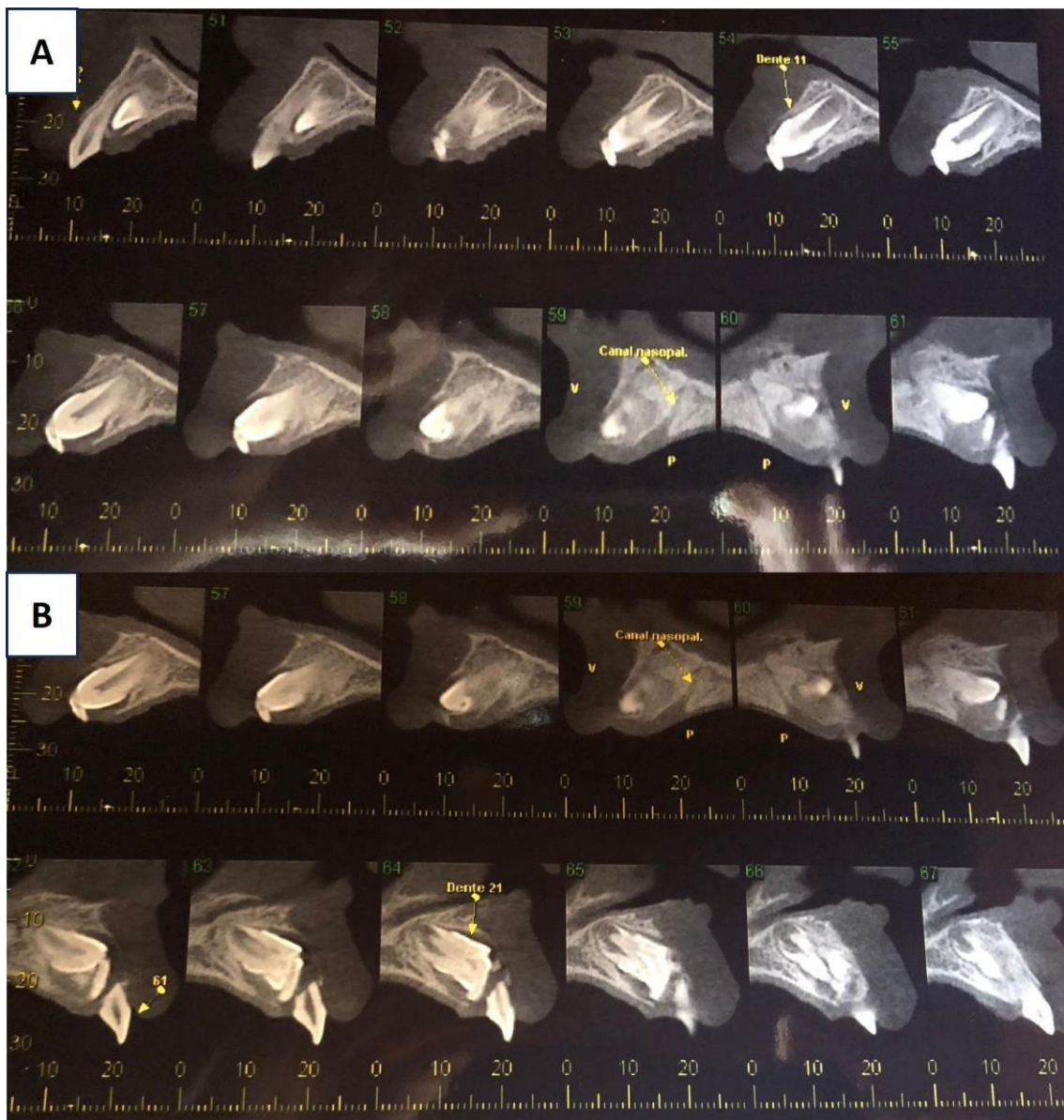
Figura 1 - Tomografia computadorizada, em vista panorâmica e axial de maxila (A) e mandíbula (B) revelando germes dentários em normalidade e agenesia do elemento 35.



Fonte: Arquivo do autor (2016).

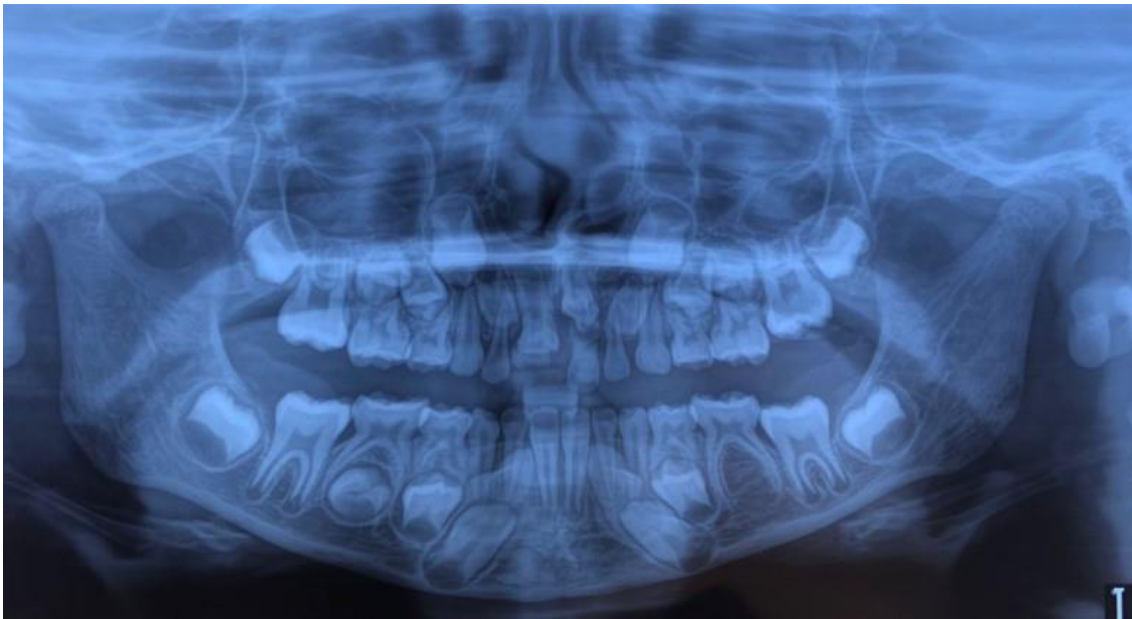


Figura 2 – Tomografia computadorizada, em corte transversal, revelando alterações morfológicas nas coroas dos germes dentários 11(A) e 21(B).



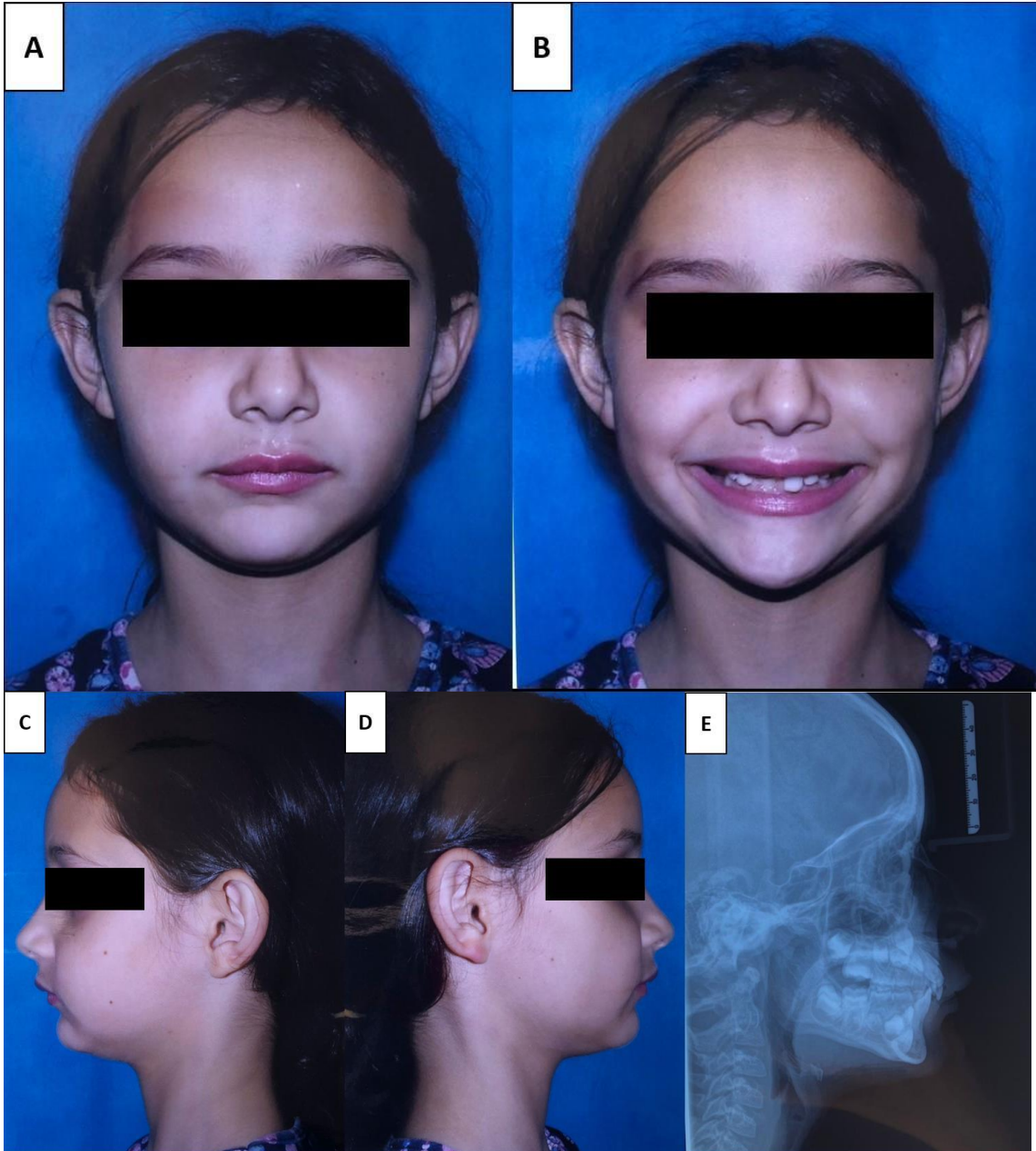Fonte: Arquivo do autor (2016).

Figura 3 – Radiografia panorâmica revelando germes dentários dos elementos 37, 34, 33, 43, 44, 45 e 44 em formação, além de agenesia do elemento 35.



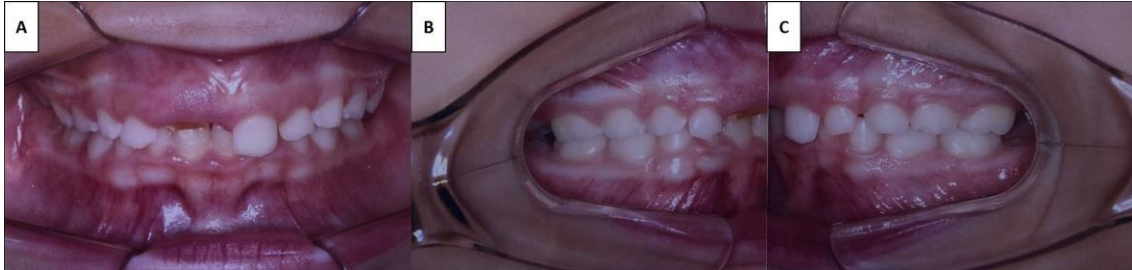Fonte: Arquivo do autor (2016).

Figura 4 – Vista frontal da face da paciente (A-B) e vista lateral da face da paciente revelando retrognatismo mandibular (C-D), confirmado pela radiografia de norma lateral (E).



Fonte: Arquivo do autor (2016).

Figura 5 - Imagem frontal do arco da paciente em oclusão revelando mordida profunda e alteração na coloração na coroa do elemento 11 (A). Imagem lateral dos hemiarcos da paciente mostrando manchas de coloração branco-opacas nos molares decíduos (B-C).



Fonte: Arquivo do autor (2016).

### **3 CONCLUSÃO**

No presente estudo de caso foram discutidos os possíveis fatores associados aos defeitos de desenvolvimento de esmalte, sendo: parto pré-termo, baixo peso ao nascer, Síndrome do Desconforto Respiratório, trauma durante entubação orotraqueal, trauma ou cárie na dentição decídua e estado febril neonatal. No caso apresentado, as hipóteses sugeridas foram: trauma durante entubação orotraqueal e estado febril neonatal. Desta forma, foi possível concluir que existe uma grande variedade de defeitos de desenvolvimento de esmalte e de causa multifatorial. O exame clínico minucioso é essencial para identificação dos fatores associados aos defeitos de desenvolvimento de esmalte, no entanto, nem sempre será possível identificar com exatidão a etiologia desses defeitos, bem como no presente estudo de caso.

## REFERÊNCIAS

1. Andrade NS, Aquino SR, Santos IT dos, Nétto OB de S, Moura MS, Moura L de FA de D, et al. Prevalência e fatores associados a danos de desenvolvimento de esmalte em crianças de 5 anos de idade matriculadas em creches da cidade de Teresina, Brasil. *Cad Saúde Colet* [Internet]. 2021; Disponível em: <http://dx.doi.org/10.1590/1414-462x202129040019>
2. Salas MMS, Chisini LA, Castanheira VDS, Castro IS, Teixeira LS, Demarco FF. Defeitos de esmalte não fluorótico em crianças: aspectos clínicos e epidemiológicos. *Rev Fac Odontol - UPF* [Internet]. 2016;21(2). Disponível em: <http://dx.doi.org/10.5335/rfo.v21i2.5428>
3. Jacobsen PE, Henriksen TB, Haubek D, Ostergaard JR. Defeitos do desenvolvimento do esmalte em crianças expostas pré-natalmente a medicamentos antiepilépticos. *PLoS One* [Internet]. 2013;8(3):e58213. Disponível em: <http://dx.doi.org/10.1371/journal.pone.0058213>
4. Crawford PJM, Aldred M, Bloch-Zupan A. Amelogênese imperfeita. *Orphanet J Rare Dis* [Internet]. 2007;2:17. Disponível em: <http://dx.doi.org/10.1186/1750-1172-2-17>
5. Cunha BM da, Nery PGNM, Silva CLLB, Servato JPS, Oliveira MAH de M, Castro DT de. Aspectos clínicos e tratamento da amelogênese imperfeita: relato de caso. *Clin Lab Res Dent* [Internet]. 2022; Disponível em: <http://dx.doi.org/10.11606/issn.2357-8041.clrd.2022.192922>
6. Reddy P, Aravelli S, Goud S, Malathi L. Amelogenesis imperfecta with nephrocalcinosis: A rare association in siblings. *Cureus* [Internet]. 2019;11(7):e5060. Disponível em: <http://dx.doi.org/10.7759/cureus.5060>
7. Tabbai S, Ben Karroum FZ, Chhoul H. Hypoplastic amelogenesis imperfecta: Diagnosis approach. *Tunis Med*. 2019;97(6):830–1.
8. Beraldo CB, Valerio CS, Mazzeiro ET, Manzi FR. Amelogenesis imperfecta: clinical case report. *RFO UPF*. 2015;20:101–4.
9. Kobayashi TY, Vitor LLR, Carrara CFC, Silva TC, Rios D, Machado MAAM, et al. Dental enamel defect diagnosis through different technology-based devices. *Int Dent J* [Internet]. 2018;68(3):138–43. Disponível em: <http://dx.doi.org/10.1111/idj.12350>

10. Oliveira D, Caixeta MT, Souza FI de, Rocha EP. Restabelecimento estético e funcional de paciente com amelogênese imperfeita utilizando restaurações cerâmicas metal-free. Arch HEALTH Invest [Internet]. 2019;7(11). Disponível em: <http://dx.doi.org/10.21270/archi.v7i11.3048>
11. Quandalle C, Boillot A, Fournier B, Garrec P, DE LA Dure-Molla M, Kerner S. Gingival inflammation, enamel defects, and tooth sensitivity in children with amelogenesis imperfecta: a case-control study. J Appl Oral Sci [Internet]. 2020;28:e20200170. Disponível em: <http://dx.doi.org/10.1590/1678-7757-2020-0170>
12. Singh A, Agrawal SK, Shrestha A, Bhagat T. Amelogenesis Imperfecta: A case series from the community. JNMA J Nepal Med Assoc [Internet]. 2018;56(214):977–9. Disponível em: <http://dx.doi.org/10.31729/jnma.3709>
13. Alachioti XS, Dimopoulou E, Vlasakidou A, Athanasiou AE. Amelogenesis imperfecta and anterior open bite: Etiological, classification, clinical and management interrelationships. J Orthod Sci [Internet]. 2014;3(1):1–6. Disponível em: <http://dx.doi.org/10.4103/2278-0203.127547>
14. Borde BT, Araujo IRS, Valente AGLR, Tannure PN. Desafios no diagnóstico e tratamento da amelogênese imperfeita: relato de caso. Rev Odontol UNICID [Internet]. 2018;30(2):216. Disponível em: [http://dx.doi.org/10.26843/ro\\_unicidv3022018p216-222](http://dx.doi.org/10.26843/ro_unicidv3022018p216-222)
15. Azevedo MS, Goettems ML, Torriani DD, Romano AR, Demarco FF. Amelogênese imperfeita: aspectos clínicos e tratamento. RGO Revista Gaúcha de Odontologia (Online). 2013;61:491–6.
16. Diniz MB, Coldebella CR, Zuanon ACC, Cordeiro R de CL. Alterações orais em crianças prematuras e de baixo peso ao nascer: a importância da relação entre pediatras e odontopediatras. Rev Paul Pediatr [Internet]. 2011;29(3):440–53. Disponível em: <http://dx.doi.org/10.1590/s0103-05822011000300022>
17. Caixeta FF, Corrêa MSNP. Os defeitos do esmalte e a erupção dentária em crianças prematuras. Rev Assoc Med Bras [Internet]. 2005;51(4):195–9. Disponível em: <http://dx.doi.org/10.1590/s0104-42302005000400014>
18. Junior MD, Lm C, Soares JL. Conceitos atuais sobre avaliação da maturidade pulmonar fetal. Brasil; 2014.
19. Takaoka LAMV, Goulart AL, Kopelman BI, Weiler RME. Enamel defects in the complete primary dentition of children born at term and preterm. Pediatr Dent. 2011;33(2):171–6.

20. Merglova V, Dort J. Developmental enamel defects of primary incisors in preterm infants with very low and extremely low birthweight. A case-control study. *European Journal of Paediatric Dentistry*. 2020;21(4):318–22.
21. Carvalho V, Jacomo DR, Campos V. Frequency of intrusive luxation in deciduous teeth and its effects: Frequency of intrusive luxation in deciduous teeth. *Dent Traumatol [Internet]*. 2010;26(4):304–7. Disponível em: <http://dx.doi.org/10.1111/j.1600-9657.2010.00893.x>
22. Losso EM, Tavares R, De Paiva Bertoli MC, Baratto-Filho FM. Traumatismo dentoalveolar na dentição decídua. *RSBO Revista Sul-Brasileira de Odontologia*. 2011;8(1):e1-20.
23. Wanderley MT, Weffort IC, Kimura JS, Carvalho PD. Traumatismos nos dentes decíduos: entendendo sua complexidade. *Revista da Associação Paulista de Cirurgiões Dentistas*. 2014;68:194–200.
24. Freitas MC, Castilho D, Marta AR, Francischone SN, Carrara LA, Franzolin CE. Consequences and treatment after multiple avulsions of deciduous teeth-a case report. *Dental Traumatology*. 2008;24(3):e381-384.
25. Sari ME, Ozmen B, Koyuturk AE, Tokay U, Kasap P, Guler D. A retrospective evaluation of traumatic dental injury in children who applied to the dental hospital, Turkey. *Niger J Clin Pract [Internet]*. 2014;17(5):644–8. Disponível em: <http://dx.doi.org/10.4103/1119-3077.141438>
26. Gondim JO, Giro EM, Neto M, Coldebella JJ, Bolini CR, Gaspar PD. Sequelas em dentes permanentes após trauma nos predecessores decíduos e sua implicação clínica. *RGO Revista Gaúcha de Odontologia (Online)*. 2011;59:113–20.
27. Holan G, Needleman HL. Premature loss of primary anterior teeth due to trauma-potential short-and long-term sequelae. *Dental Traumatology*. 2014;30(2):100–6.
28. Costa VPP, Goettems ML, Baldissera EZ, Bertoldi AD, Torriani DD. Clinical and radiographic sequelae to primary teeth affected by dental trauma: a 9-year retrospective study. *Braz Oral Res [Internet]*. 2016;30(1). Disponível em: <http://dx.doi.org/10.1590/1807-3107BOR-2016.vol30.0089>
29. Torriani DD, Bonow ML, Fleischmann MD, Müller LT. Traumatic intrusion of primary tooth: follow up until eruption of permanent successor tooth. *Dent Traumatol [Internet]*. 2008;24(2):235–8. Disponível em: <http://dx.doi.org/10.1111/j.1600-9657.2007.00474.x>



30. de Oliveira Ribas, A, & Czlusniak, GD. Anomalias do esmalte dental: etiologia, diagnóstico e tratamento. Publicatio UEPG: Ciências Biológicas e da Saúde [Internet]. 2004;10(1). Disponível em:

<https://doi.org/10.5212/publicatio%20uepg.v10i1.379>

31. Aznar, LCA, Sant'Anna, GRD, Juliani, FAT, Zaroni, WCDS, & Leite, MF. Análise da prevalência de defeitos de esmalte na dentição decídua adquiridos no período gestacional. Revista da Associação Paulista de Cirurgiões Dentistas [Internet]. 2015;69(4), 412-420.

## ANEXO A – Diretrizes da Revista Gaúcha de Odontologia

### Escopo e política

A RGO – Revista Gaúcha de Odontologia é um periódico de periodicidade trimestral que tem por objetivo disseminar e promover o intercâmbio de informações das várias áreas às quais se dedica a pesquisa odontológica, proporcionado à comunidade científica nacional e internacional, um canal formal de comunicação, contribuindo desta forma para o avanço do conhecimento.

Os manuscritos podem ser rejeitados sem comentários detalhados após análise inicial, por pelo menos dois editores da RGO - Revista Gaúcha de Odontologia, se os artigos forem considerados inadequados ao escopo da revista ou de prioridade científica insuficiente para publicação na Revista

### Categoria dos artigos

A Revista aceita artigos inéditos em português, espanhol ou inglês, com título, resumo e termos de indexação no idioma original e em inglês, nas seguintes categorias:

**Original:** contribuições destinadas à divulgação de resultados de natureza empírica, experimental ou conceitual de pesquisas inéditas tendo em vista a relevância do tema, o alcance e o conhecimento gerado para a área da pesquisa.

**Especial:** artigos a convite sobre temas atuais.

**Revisão:** síntese crítica de conhecimentos disponíveis sobre determinado tema, mediante análise e interpretação de bibliografia pertinente, de modo a conter uma análise crítica e comparativa dos trabalhos na área, que discuta os limites e alcances metodológicos, permitindo indicar perspectivas de continuidade de estudos naquela linha de pesquisa. Serão publicados até dois trabalhos por fascículo.

**Comunicação:** relato de informações sobre temas relevantes, apoiado em pesquisas recentes, subsidiando o trabalho de profissionais que atuam na área, servindo de apresentação ou atualização sobre o tema.

**Ensaio:** trabalhos que possam trazer reflexão e discussão de assunto que gere questionamentos e hipóteses para futuras pesquisas.

**Caso Clínico:** são artigos que representam dados descritivos de um ou mais casos explorando um método ou problema através de exemplos. Apresenta as características do indivíduo humano ou animal estudado, com indicação de suas características, tais como, gênero, nível socioeconômico, idade entre outras

### Pesquisas envolvendo seres vivos

Resultados de pesquisas relacionadas a seres vivos devem ser acompanhados de cópia do parecer do Comitê de Ética da Instituição de origem, ou outro órgão credenciado junto ao Conselho Nacional de Saúde. Além disso, deverá constar, no último parágrafo do item Métodos, uma clara afirmação do cumprimento dos princípios éticos contidos na Declaração de Helsinki (2000), além do atendimento a legislações específicas do país no qual a pesquisa foi realizada.

Não devem ser utilizados no material ilustrativo nomes ou iniciais do paciente.

Nos **experimentos com animais** devem ser seguidos os guias da Instituição dos Conselhos Nacionais de Pesquisa sobre o uso e cuidado dos animais de laboratório

### **Registros de ensaios clínicos**

Artigos com resultados de pesquisas clínicas devem apresentar um número de identificação em um dos Registros de ensaios clínicos validados pelos critérios da Organização Mundial da Saúde (OMS) e do International Committee of Medical Journal Editors (ICMJE), cujos endereços estão disponíveis no site do ICMJE. O número de identificação deverá ser registrado ao final do resumo

### **Procedimentos editoriais**

#### **Avaliação**

Os **originais que deixarem de cumprir qualquer uma das normas aqui publicadas relativas à forma de apresentação, serão sumariamente devolvidos** antes mesmo de serem submetidos à avaliação quanto ao mérito do trabalho e à conveniência de sua publicação. A devolução será acompanhada de um ofício contendo o código do item desrespeitado.

Recomenda-se fortemente que os autores busquem assessoria linguística profissional (revisores e/ou tradutores certificados em língua portuguesa e inglesa) antes de submeterem originais que possam conter incorreções e/ou inadequações morfológicas, sintáticas, idiomáticas ou de estilo. **Devem ainda evitar o uso da primeira pessoa do singular “meu estudo...”, ou da primeira pessoa do plural “percebemos....”,** pois em texto científico o discurso deve ser impessoal, sem juízo de valor e na terceira pessoa do singular.

Os manuscritos aprovados quanto à forma de apresentação serão encaminhados ao Conselho Editorial, que considerará o mérito científico da contribuição. Aprovados nesta fase, os manuscritos serão encaminhados aos revisores *ad hoc* previamente selecionados pelo Conselho. Cada manuscrito será enviado para dois relatores de reconhecida competência na temática abordada. Em caso de desacordo, o original será enviado para uma terceira avaliação.

Os trabalhos que, a critério do Conselho Editorial ou de Assessores *ad hoc*, não forem considerados convenientes para publicação na RGO — Revista Gaúcha de Odontologia serão devolvidos aos autores em caráter definitivo.

O processo de avaliação por pares é o sistema de *blind review*, procedimento sigiloso quanto à identidade tanto dos autores quanto dos revisores. O nome dos autores é, propositalmente, omitido para que a análise do trabalho não sofra qualquer influência e, da mesma forma, os autores, embora informados sobre o método em vigor, não fiquem cientes sobre quem são os responsáveis pelo exame de sua obra.

No caso da identificação de conflito de interesse por parte dos revisores, o Conselho Editorial encaminhará o manuscrito a outro revisor *ad hoc*.

Os pareceres dos consultores comportam três possibilidades: a) aprovação; b) recomendação de nova análise com alterações; c) recusa integral. Em quaisquer desses casos, o autor será comunicado. No caso de manuscritos aceitos, estes poderão retornar aos autores para aprovação de eventuais alterações, no processo de editoração e normalização, de acordo com o estilo da Revista.

A decisão final sobre a publicação ou não do manuscrito é sempre dos editores, aos quais é reservado o direito de efetuar os ajustes que julgarem necessários. Na detecção de problemas de redação, o manuscrito será devolvido aos autores para que sejam realizadas as devidas alterações. O trabalho reformulado deve retornar no prazo máximo determinado

### **Conflito de interesse**

No caso da identificação de conflito de interesse da parte dos revisores, o Comitê Editorial encaminhará o manuscrito a outro revisor *ad hoc*.

Manuscritos aceitos: manuscritos aceitos poderão retornar aos autores para aprovação de eventuais alterações, no processo de editoração e normalização, de acordo com o estilo da Revista

### **Provas**

A prova tipográfica será enviada ao autor de correspondência por meio de correio eletrônico em formato PDF para aprovação final. As provas devem retornar a Editoração da revista na data estipulada. Se não houver retorno da prova na data estipulada, o Editor-Chefe considerará como final a versão sem alterações, e não serão permitidas maiores modificações. Apenas modificações, correções de ortografia e verificação das ilustrações serão aceitas. Modificações extensas implicarão na reapreciação pelos revisores e atraso na publicação do manuscrito

### **Submissão de trabalhos**

Serão aceitos trabalhos acompanhados de declaração de responsabilidade, declaração de concordância com a cessão de direitos autorais e carta assinada por todos os autores, com descrição do tipo de trabalho e da área temática e a principais contribuições do estudo para a área

Se houver figuras extraídas de outros trabalhos previamente publicados, os autores deverão providenciar permissão, por escrito, para a sua reprodução. Esta autorização deve acompanhar os manuscritos submetidos à publicação.

**Autoria:** o número de autores deve ser coerente com as dimensões do projeto. O crédito de autoria deverá ser baseado em contribuições substanciais, tais como concepção e desenho, ou análise e interpretação dos dados. Não se justifica a inclusão de nome de autores cuja contribuição não se enquadre nos critérios acima, podendo, nesse caso, figurar na seção Agradecimentos.

A RGO - Revista Gaúcha de Odontologia considera aceitável o limite máximo de 6 autores por artigo. Entretanto, poderá admitir, em caráter excepcional, maior número de autores em trabalhos de maior complexidade, que deverão ser acompanhados, em folha separada, de justificativa convincente para a participação de cada um dos autores.

Os manuscritos devem conter, na página de identificação, explicitamente, a contribuição de cada um dos autores

### **Apresentação do manuscrito**

O texto deverá ser digitado em fonte Arial tamanho 12, com espaço entrelinhas 1,5 cm. O papel deverá ser de tamanho A4, com formatação de margens superior e esquerda (3 cm), inferior e direita (2 cm).

Todas as páginas devem ser numeradas a partir da página de identificação. Para esclarecimentos de eventuais dúvidas quanto à forma, sugere-se consulta a este fascículo.

Os artigos devem ter, no máximo, 30 referências, exceto no caso de artigos de revisão, que podem apresentar em torno de 50. Sempre que uma referência possuir o número de *Digital Object Identifier* (DOI), este deve ser informado.

**Versão reformulada:** a versão reformulada deverá ser encaminhada por e-mail, indicando o número do protocolo e o número da versão. **Os autores deverão enviar apenas a última versão do trabalho.** O texto do artigo deverá empregar fonte colorida (cor azul) para todas as alterações, juntamente com uma carta ao editor, reiterando o interesse em publicar nesta Revista e informando quais alterações foram processadas no manuscrito. Se houver discordância quanto às recomendações dos revisores, os autores deverão apresentar os argumentos que justificam sua posição. O título e o código do manuscrito deverão ser especificados.

Os prazos fixados para nova submissão dos originais corrigidos serão informados no ofício que acompanha os originais e deverão ser rigorosamente respeitados.

A nova submissão fora dos prazos estipulados acarretará no cancelamento definitivo do processo de avaliação e a devolução definitiva dos originais

### **Disposição dos elementos constituintes do texto**

Os elementos constituintes do texto devem ser dispostos segundo a sequência apresentada abaixo:

**Especialidade ou área da pesquisa:** uma única palavra que permita ao leitor identificar de imediato a especialidade ou área à que pertence a pesquisa.

**Título:** Título: a) título completo em português e inglês ou espanhol, devendo ser conciso, **evitando excesso das palavras, como “avaliação do...”, “considerações a cerca de...”, “estudo exploratório”;** b) short title com até 50 caracteres em português (ou espanhol) e inglês.

**Nome dos autores:** a) nome de todos os autores por extenso, indicando o Departamento e/ou Instituição a que pertencem (incluindo indicação dos endereços completos de todas as universidades às quais estão vinculados os autores); b) será aceita uma única afiliação por autor. Os autores deverão, portanto, escolher dentre suas afiliações aquela que julgarem a mais importante; c) todos os dados da afiliação devem ser apresentadas por extenso, sem nenhuma abreviação; d) endereço completo para correspondência de todos os autores, incluindo o nome para contato, telefone e e-mail. **Observação:** esta deverá ser a única parte do texto com a identificação dos autores. **Observação:** esta deverá ser a única parte do texto com a identificação dos autores.

**Resumo:** a) todos os artigos submetidos em português ou espanhol deverão ter resumo no idioma original e em inglês, **com um mínimo de 150 palavras e máximo 250 palavras**. Os artigos submetidos em inglês deverão vir acompanhados de resumo em português, além do abstract em inglês; b) para os artigos **originais, os resumos devem ser estruturados** destacando objetivos, métodos básicos adotados, informação sobre o local, população e amostragem da pesquisa, resultados e conclusões mais relevantes, considerando os objetivos do trabalho, e indicando formas de continuidade do estudo. Para as demais categorias, o formato dos resumos deve ser o narrativo, mas com as mesmas informações; c) não deve conter citações e abreviaturas.

**Termos de indexação:** correspondem às palavras ou expressões que identifiquem o conteúdo do artigo. Destacar no mínimo três e no máximo seis termos de indexação, utilizando os Descritores em Ciência da Saúde (DeCS) da Bireme.

**Introdução:** deve ser curta, definindo o problema estudado, sintetizando sua importância e destacando as lacunas do conhecimento que serão abordadas no artigo. Deve conter revisão da literatura atualizada e pertinente ao tema, adequada à apresentação do problema, e que destaque sua relevância. Não deve ser extensa, a não ser em manuscritos submetidos como Artigo de Revisão.

**Métodos:** os métodos devem ser apresentados com detalhes suficientes para permitir a confirmação das observações, incluindo os procedimentos adotados, universo e amostra; instrumentos de medida e, se aplicável, método de validação; tratamento estatístico.

Em relação à **análise estatística**, os autores devem demonstrar que os procedimentos utilizados foram não somente apropriados para testar as hipóteses do estudo, mas também corretamente interpretados. Os níveis de significância estatística (ex.  $p < 0,05$ ;  $p < 0,01$ ;  $p < 0,001$ ) devem ser mencionados.

Identificar com precisão todas as drogas e substâncias químicas utilizadas, incluindo nomes genéricos, doses e vias de administração. Os termos científicos devem ser grafados por extenso, em vez de seus correspondentes símbolos abreviados. Incluem-se nessa classificação: nomes de compostos e elementos químicos e binômios da nomenclatura microbiológica, zoológica e botânica. Os nomes genéricos de produtos devem ser preferidos às suas respectivas marcas comerciais, sempre seguidos, entre parênteses, do nome do fabricante, da cidade e do país em que foi fabricado, separados por vírgula.

Informar que a pesquisa foi aprovada por Comitê de Ética credenciado junto ao Conselho Nacional de Saúde e fornecer o número do parecer de aprovação. Ao relatar **experimentos com animais**, indicar se as diretrizes de conselhos de pesquisa institucionais ou nacionais - ou se qualquer lei nacional relativa aos cuidados e ao uso de animais de laboratório - foram seguidas.

**Resultados:** devem ser apresentados com o mínimo possível de discussão ou interpretação pessoal, acompanhados de tabelas e/ou material ilustrativo adequado, quando necessário. Não repetir no texto todos os dados já apresentados em ilustrações e tabelas. Dados estatísticos devem ser submetidos a análises apropriadas.

**Tabelas, quadros, figuras e gráficos** devem ser limitados a seis no conjunto e numerados consecutiva e independentemente com algarismos arábicos, de acordo com a ordem de menção dos dados, e devem vir em folhas individuais e separadas, com indicação de sua localização no texto. É imprescindível a informação do local e ano do estudo. A cada um se deve atribuir um título breve. Os quadros e tabelas terão as bordas laterais abertas. **Os gráficos devem ser enviados sempre acompanhados dos respectivos valores numéricos que lhes deram origem e em formato Excel.**

Os autores se responsabilizam pela qualidade das figuras (desenhos, ilustrações, tabelas, quadros e gráficos), que deverão permitir redução sem perda de definição, para os tamanhos de uma ou duas colunas (7 e 15cm, respectivamente); **não é permitido o formato paisagem.** Figuras digitalizadas deverão ter extensão JPEG e resolução mínima de 300 dpi. Na apresentação de imagens e texto, deve-se evitar o uso de iniciais, nome e número de registro de pacientes. O paciente não poderá ser identificado ou reconhecível nas imagens.

**Discussão:** deve restringir-se ao significado dos dados obtidos, evitando-se hipóteses não fundamentadas nos resultados, e relacioná-los ao conhecimento já existente e aos obtidos em outros estudos relevantes. Enfatizar os aspectos novos e importantes do estudo e as conclusões derivadas. Não repetir em detalhes dados ou outros materiais já citados nas seções de Introdução ou Resultados. Incluir implicações para pesquisas futuras.

**Conclusão:** parte final do trabalho baseada nas evidências disponíveis e pertinentes ao objeto de estudo. As conclusões devem ser precisas e claramente expostas, cada uma delas fundamentada nos objetos de estudo, relacionado os resultados obtidos com as hipóteses levantadas. Evidenciar o que foi alcançado com o estudo e a possível aplicação dos resultados da pesquisa; podendo sugerir outros estudos que complementem a pesquisa ou para questões surgidas no seu desenvolvimento. **Não serão aceitas citações bibliográficas nesta seção.**

**Agradecimentos:** podem ser registrados agradecimentos, em parágrafo não superior a três linhas, dirigidos a instituições ou indivíduos que prestaram efetiva colaboração para o trabalho.

**Anexos:** deverão ser incluídos apenas quando imprescindíveis à compreensão do texto. Caberá aos editores julgar a necessidade de sua publicação.

**Abreviaturas e siglas:** deverão ser utilizadas de forma padronizada, restringindo-se apenas àquelas usadas convencionalmente ou sancionadas pelo uso, acompanhadas do significado, por extenso, quando da primeira citação no texto. **Não devem ser usadas no título e no resumo.**

**Referências:** devem ser numeradas consecutivamente, seguindo a ordem em que foram mencionadas a primeira vez no texto, baseadas no *estilo Vancouver*

Nas referências com até seis autores, citam-se todos; acima de seis autores, citam-se os seis primeiros, seguido da expressão latina et al. Os títulos de periódicos devem ser abreviados de acordo com o *List of Journals Indexed in Index Medicus* (<http://www.nlm.nih.gov/tsd/serials/lji.html>) e impressos sem negrito, itálico ou grifo, devendo-se usar a mesma apresentação em todas as referências.

**Não serão aceitas** citações/referências de **monografias** de conclusão de curso de graduação, **dissertações, teses** e de **textos não publicados** (aulas, entre outros). Livros devem ser mantidos ao mínimo indispensável uma vez que refletem opinião dos respectivos autores e/ou editores. Somente serão aceitas referências de livros mais recentes. Se um trabalho não publicado, de autoria de um dos autores do manuscrito, for citado (ou seja, um artigo no prelo), será necessário incluir a carta de aceitação da revista que publicará o referido artigo.

**Citações bibliográficas no texto:** utilizar o sistema numérico de citação, no qual somente os números-índices das referências, na forma sobrescrita, são indicados no texto. Deverão ser colocadas em **ordem numérica**, em algarismos arábicos, meia linha acima e após a citação, e devem constar da lista de referências. Se forem dois autores, citam-se ambos ligados pelo "&"; se forem mais de dois, cita-se o primeiro autor, seguido da expressão et al.

**A exatidão e a adequação das referências a trabalhos que tenham sido consultados e mencionados no texto do artigo são de responsabilidade do autor.** Todos os autores cujos trabalhos forem citados no texto deverão ser listados na seção de Referências.

## Exemplos

### Artigo com mais de seis autores

Tetsumura A, Nakamura S, Yoshino N, Watanabe H, Kuribayashi A, Nagumo K, et al. USPIO-enhanced MRI of highly invasive and highly metastasizing transplanted human squamous cell carcinoma: an experimental study. *Dentomaxillofac Radiol.* 2012;41(1):55-63.

### Artigo com um autor

Scott RA. Capital allowances for dentists. *Br Dent J.* 2012;212(5):254. doi: 10.1038/sj.bdj.2012.218.

### Artigo em suporte eletrônico

Gimenes ACR, Pontes ERJC. Prevalência de cárie dentária e condições periodontais de escolares. *RGO - Rev Gaúcha Odontol* [periódico na Internet]. 2011



Dez [acesso 2012 jan 15]; 59(4):577-82. Disponível em: .

### **Livro**

Sapp P, Eversole LR, Wysocki GP. Patologia bucomaxilofacial contemporânea. 2ª ed. São Paulo: Editora Santos; 2012.

### **Capítulos de livros**

Corrêa FNP, Alvarez JÁ, Bönecker MJS, Corrêa MSNP, Pinto ACG. Impacto psicossocial e funcional da reabilitação bucal. In: Bönecker MJS, Pinto ACG (Org.). Estética em odontopediatria: considerações clínicas. São Paulo: Editora Santos; 2011. p. 29-34.

### **Texto em formato eletrônico**

World Health Organization. Malaria elimination: a field manual for low and moderate endemic countries. Geneva, 2007. [cited 2007 Dec 21]. Available from:.

### **Documentos legais**

Brasil. Ministério da Saúde. Portaria n. 2051/GM, de 08 novembro de 2001. Novos critérios da norma brasileira de comercialização de alimentos para lactentes e crianças de primeira infância, bicos, chupetas e mamadeiras. Diário Oficial da República Federativa do Brasil, Brasília (DF); 2001 nov 9; Seção 1:44.

Para outros exemplos recomendamos consultar as normas do Committee of Medical Journals Editors (Grupo Vancouver).

## **LISTA DE CHECAGEM**

- Declaração de responsabilidade, Declaração de cessão de direitos autorais e contribuição(ões) do artigo assinada por todos os autores.
- Verificar se o texto, incluindo resumos, tabelas e referências, está reproduzido com letras Arial, corpo 12, entrelinhas 1,5 cm e com formatação de margens superior e esquerda (3 cm), inferior e direita (2 cm).
- Verificar se estão completas as informações de legendas das figuras e tabelas.
- Preparar página de rosto com as informações solicitadas.
- Incluir o nome de agências financiadoras e o número do processo.
- Indicar se o artigo é baseado em tese/dissertação, colocando o título, o nome da instituição, o ano de defesa e o número de páginas.
- Incluir título do manuscrito, em português e inglês.
- Incluir título abreviado (*short title*), com 50 caracteres, para fins de legenda em todas as páginas.
- Contribuição de cada um dos autores na elaboração do manuscrito.
- Incluir resumos estruturados para trabalhos originais e narrativos para manuscritos que não são de pesquisa, com um mínimo de 150 palavras e máximo 250 palavras nos dois idiomas, português e inglês, ou em espanhol, nos casos em que se aplique, com termos de indexação.
- Verificar se as referências estão normalizadas segundo estilo Vancouver e listadas na ordem em que foram mencionadas pela primeira vez no texto e se todas estão citadas no texto.

- Incluir permissão de editores para reprodução de figuras ou tabelas publicadas.
- Parecer do Comitê de Ética em Pesquisa.

## Documentos

Cada autor deve ler e assinar os documentos (1) Declaração de responsabilidade, (2) Transferência de direitos autorais e (3) Contribuições do artigo, nos quais constarão:

- Título do manuscrito
- Nome por extenso dos autores (na mesma ordem em que aparecem no manuscrito)
- Autor responsável pelas negociações
- Data

**1. Declaração de Responsabilidade:** Certifico que participei da concepção do trabalho para tornar pública minha responsabilidade pelo seu conteúdo, não omitindo quaisquer ligações ou acordos de financiamento entre os autores e companhias que possam ter interesse na publicação deste artigo;  
- Certifico que o manuscrito é original e que o trabalho, em parte ou na íntegra, ou qualquer outro trabalho com conteúdo substancialmente similar, de minha autoria, não foi enviado a outra Revista e não o será, enquanto sua publicação estiver sendo considerada pela RGO - Revista Gaúcha de Odontologia, quer seja no formato impresso ou no eletrônico.

**2. Transferência de Direitos Autorais:** Declaro que, em caso de aceitação do artigo, a RGO - Revista Gaúcha de Odontologia passa a ter os direitos autorais a ele referentes, que se tornarão propriedade exclusiva da Revista, vedado a qualquer reprodução, total ou parcial, em qualquer outra parte ou meio de divulgação, impressa ou eletrônica, sem que a prévia e necessária autorização seja solicitada e, se obtida, farei constar o competente agradecimento à Revista.

**3. Contribuições do artigo:** Destacar as principais contribuições do estudo para a área em que se insere.

## Diretrizes para submissão (Todos os itens obrigatórios)

- A contribuição é original e inédita, e não está sendo avaliada para publicação por outra revista
- Os arquivos para submissão estão em formato Microsoft Word e todas as URL no texto (ex: [www.revistargo.com.br](http://www.revistargo.com.br)) estão ativas
- Manuscrito: formatado de acordo com as Diretrizes para Autores, encontradas na seção "Sobre" a revista. As submissões que não estiverem de acordo com as normas serão devolvidas.
- 1. Declaração de Responsabilidade: deve ser assinada por todos os autores, responsabilizando-se pelo conteúdo original do trabalho. 2. Transferência de Direitos

Autorais: Deve conter declaração expressa de transferência de direitos em caso de aceitação do trabalho e de existência ou não de conflito de interesses. 3.

Contribuições do artigo: Destacar as principais contribuições do estudo para a área em que se insere.

- Enfim, encontro-me ciente da responsabilidade de o texto submetido encontrar-se em conformidade com os requisitos de formatação da revista segundo as Diretrizes do autor, encontradas na seção "Sobre" a revista

### **Aviso de Copyright**

A revista se reserva o direito de efetuar, nos originais, alterações de ordem normativa, ortográfica e gramatical, com vistas a manter o padrão culto da língua, respeitando, porém, o estilo dos autores. As provas finais serão enviadas aos autores.

Deve ser consignada a fonte de publicação original. Os originais não serão devolvidos aos autores.

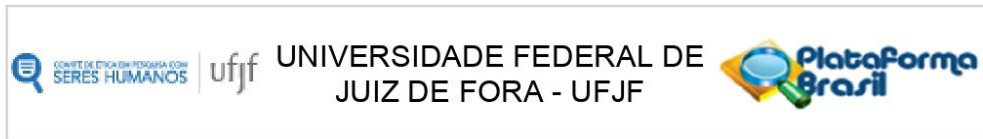
As opiniões emitidas pelos autores dos artigos são de sua exclusiva responsabilidade.

Cada autor receberá um exemplar da revista.

### **Declaração de privacidade**

Os nomes e endereços de e-mail neste site serão usados exclusivamente para os propósitos da revista, não estando disponíveis para outros fins.

## ANEXO B – Aprovação do Comitê de Ética



### PARECER CONSUBSTANCIADO DO CEP

#### DADOS DO PROJETO DE PESQUISA

**Título da Pesquisa:** Estudo sobre defeito de desenvolvimento de esmalte em paciente infantil atendida na clínica de Estomatologia da UFJF-GV e relato de caso

**Pesquisador:** Rose Mara Ortega

**Área Temática:**

**Versão:** 2

**CAAE:** 75212723.2.0000.5147

**Instituição Proponente:** Campus Avançado Governador Valadares -UFJF

**Patrocinador Principal:** Financiamento Próprio

#### DADOS DO PARECER

**Número do Parecer:** 6.550.344

#### Apresentação do Projeto:

As informações transcritas foram retiradas do arquivo Informações Básicas da Pesquisa.

"Trata-se de um estudo observacional descritivo, de braço único, no formato de relato de caso, sobre defeito de desenvolvimento de esmalte atendido na clínica de Estomatologia da Universidade Federal de Juiz de Fora – Campus Governador Valadares – MG. (UFJF-GV)".

#### Objetivo da Pesquisa:

As informações transcritas foram retiradas do arquivo Informações Básicas da Pesquisa.

"Objetivo Primário: Relatar um caso de defeito de desenvolvimento de esmalte em participante infantil diagnosticado como amelogenese imperfeita na clínica de Estomatologia da Universidade Federal de Juiz de Fora – Campus Governador Valadares – MG. (UFJF-GV).

Objetivo Secundário: Discutir os possíveis fatores etiológicos e diagnósticos para o defeito de desenvolvimento de esmalte em participante infantil, de acordo com as características clínicas e imaginológicas registradas durante o atendimento na clínica de Estomatologia da Universidade Federal de Juiz de Fora –Campus Governador Valadares – MG".

#### Avaliação dos Riscos e Benefícios:

As informações transcritas foram retiradas do arquivo Informações Básicas da Pesquisa.

"Riscos: O projeto apresenta risco mínimo, sendo que todos os cuidados serão tomados para que se possa minimizar quaisquer riscos durante sua execução. A identidade da participante em

**Endereço:** JOSE LOURENCO KELMER S/N  
**Bairro:** SAO PEDRO **CEP:** 36.036-900  
**UF:** MG **Município:** JUIZ DE FORA  
**Telefone:** (32)2102-3788 **E-mail:** cep.propp@ufjf.br



UNIVERSIDADE FEDERAL DE  
JUIZ DE FORA - UFJF



Continuação do Parecer: 6.550.344

questão será preservada, os dados coletados do prontuário serão mantidos em sigilo e de maneira que não se possa associa-los a identificação da paciente. A identidade da paciente será preservada na utilização das imagens das lesões da cavidade bucal e radiográficas. O uso dos dados para o desenvolvimento do trabalho de conclusão de curso em nenhum momento revelará a identidade da paciente.

**Benefícios:**

Estudo sobre as possíveis causas para o desenvolvimento de defeitos de desenvolvimento do esmalte e as principais características clínicas e imaginológicas, através da revisão de literatura, além de apresentar os conhecimentos adquiridos na forma de relato de caso".

**Comentários e Considerações sobre a Pesquisa:**

O projeto está bem estruturado, delineado e fundamentado, sustenta os objetivos do estudo em sua metodologia de forma clara e objetiva, e se apresenta em consonância com os princípios éticos norteadores da ética na pesquisa científica envolvendo seres humanos elencados na resolução 466/12 do CNS e com a Norma Operacional Nº 001/2013 CNS.

**Considerações sobre os Termos de apresentação obrigatória:**

O protocolo de pesquisa está em configuração adequada, apresenta FOLHA DE ROSTO devidamente preenchida, com o título em português, identifica o patrocinador pela pesquisa, estando de acordo com as atribuições definidas na Norma Operacional CNS 001 de 2013 item 3.3 letra a; e 3.4.1 item 16. Apresenta o TERMO DE CONSENTIMENTO LIVRE ESCLARECIDO e Termo de Termo de Assentimento em linguagem clara para compreensão dos participantes, apresenta justificativa e objetivo, campo para identificação do participante, descreve de forma suficiente os procedimentos, informa que uma das vias do TCLE será entregue aos participantes, assegura a liberdade do participante recusar ou retirar o consentimento sem penalidades, garante sigilo e anonimato, explicita riscos e desconfortos esperados, indenização diante de eventuais danos decorrentes da pesquisa, contato do pesquisador e do CEP e informa que os dados da pesquisa ficarão arquivados com o pesquisador pelo período de cinco anos, de acordo com as atribuições definidas na Resolução CNS 466 de 2012, itens: IV letra b; IV.3 letras a, b, d, e, f, g e h; IV. 5 letra d e XI.2 letra f. Apresenta o INSTRUMENTO DE COLETA DE DADOS de forma pertinente aos objetivos delineados e preserva os participantes da pesquisa. O Pesquisador apresenta titulação e experiência compatível com o projeto de pesquisa, estando de acordo com as atribuições definidas no Manual Operacional para CEPs. Apresenta DECLARAÇÃO de infraestrutura e de concordância com a realização da pesquisa de acordo com as atribuições definidas na Norma Operacional CNS 001 de 2013 item 3.3 letra h.

**Endereço:** JOSE LOURENCO KELMER S/N

**Bairro:** SAO PEDRO

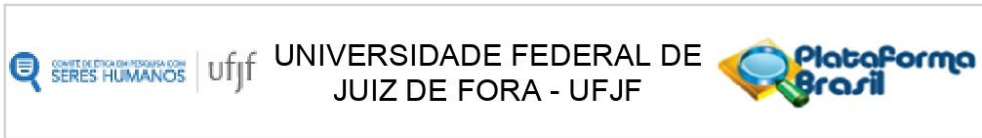
**CEP:** 36.036-900

**UF:** MG

**Município:** JUIZ DE FORA

**Telefone:** (32)2102-3788

**E-mail:** cep.propp@ufff.br



Continuação do Parecer: 6.550.344

**Recomendações:**

Apresentar ao CEP/UFJF o Relatório Final da pesquisa.

**Conclusões ou Pendências e Lista de Inadequações:**

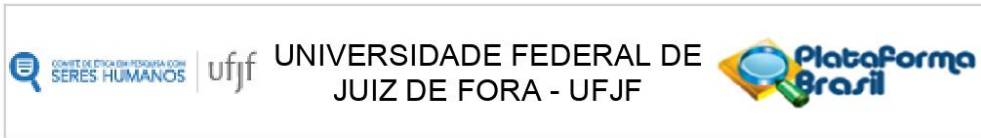
Diante do exposto, o projeto está aprovado, pois está de acordo com os princípios éticos norteadores da ética em pesquisa estabelecido na Res. 466/12 CNS e com a Norma Operacional Nº 001/2013 CNS.

Data prevista para o término da pesquisa: 28/03/2024.

**Este parecer foi elaborado baseado nos documentos abaixo relacionados:**

Tipo Documento	Arquivo	Postagem	Autor	Situação
Informações Básicas do Projeto	PB_INFORMAÇÕES_BÁSICAS_DO_PROJETO_2229909.pdf	29/11/2023 18:37:29		Aceito
Outros	JUSTIFICATIVAS_AMI.pdf	29/11/2023 18:36:59	Rose Mara Ortega	Aceito
Projeto Detalhado / Brochura Investigador	PROJETOARTIGOAMI.pdf	29/11/2023 18:36:30	Rose Mara Ortega	Aceito
Outros	CurriculoLattesRaphaelaMagalhaesCoiembra.pdf	23/10/2023 15:08:36	Rose Mara Ortega	Aceito
Outros	CV_JANAINACRISTINAGOMES.pdf	23/10/2023 15:08:12	Rose Mara Ortega	Aceito
Outros	CV_ROSEMARAORTEGA.pdf	23/10/2023 15:07:40	Rose Mara Ortega	Aceito
TCLE / Termos de Assentimento / Justificativa de Ausência	Termoassentimento_assinado.pdf	16/10/2023 08:57:31	Rose Mara Ortega	Aceito
TCLE / Termos de Assentimento / Justificativa de Ausência	Termoconsentimento_assinado.pdf	16/10/2023 08:56:27	Rose Mara Ortega	Aceito
Folha de Rosto	folhaDeRosto_AMI_assinado.pdf	16/10/2023 08:55:56	Rose Mara Ortega	Aceito
Declaração de Pesquisadores	Termodesigilo_AMI.pdf	11/10/2023 22:00:52	Rose Mara Ortega	Aceito
Declaração de Instituição e Infraestrutura	Declaracaodeinfraestrutura_AMI.pdf	11/10/2023 21:57:36	Rose Mara Ortega	Aceito

**Endereço:** JOSE LOURENCO KELMER S/N  
**Bairro:** SAO PEDRO **CEP:** 36.036-900  
**UF:** MG **Município:** JUIZ DE FORA  
**Telefone:** (32)2102-3788 **E-mail:** cep.propp@ufjf.br



Continuação do Parecer: 6.550.344

**Situação do Parecer:**

Aprovado

**Necessita Apreciação da CONEP:**

Não

JUIZ DE FORA, 03 de Dezembro de 2023

---

**Assinado por:**  
**Jubel Barreto**  
**(Coordenador(a))**

**Endereço:** JOSE LOURENCO KELMER S/N  
**Bairro:** SAO PEDRO **CEP:** 36.036-900  
**UF:** MG **Município:** JUIZ DE FORA  
**Telefone:** (32)2102-3788 **E-mail:** cep.propp@ufjf.br