

**UNIVERSIDADE FEDERAL DE JUIZ DE FORA  
CAMPUS GOVERNADOR VALADARES  
INSTITUTO DE CIÊNCIAS DA VIDA  
DEPARTAMENTO DE ODONTOLOGIA**

**Iana Ferreira Castro**

**Eficácia da artrocentese associada a viscosuplementação de Ácido  
Hialurônico em comparação com a artrocentese isolada.**

Governador Valadares

2024

**Iana Ferreira Castro**

**Eficácia da artrocentese associada a viscosuplementação de Ácido  
Hialurônico em comparação com a artrocentese isolada.**

Trabalho de conclusão de curso apresentado ao Departamento de Odontologia, do Instituto de Ciências da Vida, da Universidade Federal de Juiz de Fora, Campus Governador Valadares, como requisito parcial à obtenção do grau de bacharel em Odontologia.

Orientadora: Profa. Dra. Janaína Cristina Gomes

Coorientador: Prof. Dr. Jean Soares Miranda

Governador Valadares

2024

Ficha catalográfica elaborada através do programa de geração automática da Biblioteca Universitária da UFJF, com os dados fornecidos pelo(a) autor(a)

Ferreira Castro, Iana .

Eficácia da artrocentese associada a viscosuplementação de Ácido Hialurônico em comparação com a artrocentese isolada. / Iana Ferreira Castro. -- 2024.

43 p. : il.

Orientadora: Janaína Cristina Gomes

Coorientador: Jean Soares Miranda

Trabalho de Conclusão de Curso (graduação) - Universidade Federal de Juiz de Fora, Campus Avançado de Governador Valadares, Faculdade de Odontologia, 2024.

1. DTM. 2. Artrocentese. 3. Ácido Hialurônico. I. Cristina Gomes, Janaína , orient. II. Soares Miranda, Jean, coorient. III. Título.



MINISTÉRIO DA EDUCAÇÃO  
UNIVERSIDADE FEDERAL DE JUIZ DE FORA

Iana Ferreira Castro

**Eficácia da artrocentese associada a viscosuplementação de Ácido Hialurônico em comparação com a artrocentese isolada**

Trabalho de conclusão de curso apresentado ao Departamento de Odontologia, do Instituto de Ciências da Vida, da Universidade Federal de Juiz de Fora, Campus Governador Valadares, como requisito parcial à obtenção do grau de bacharel em Odontologia.

Aprovada em 19 de setembro de 2024.

BANCA EXAMINADORA

\_\_\_\_\_  
Profa. Dra. Janaína Cristina Gomes – Orientador(a)  
Universidade Federal de Juiz de Fora, Campus Governador Valadares

\_\_\_\_\_  
Prof. Dr. Jean Soares Miranda – Coorientador(a)  
Universidade Federal de Juiz de Fora, Campus Governador Valadares

\_\_\_\_\_  
Prof. Dr. Frank Lucarini Bueno  
Universidade Federal de Juiz de Fora, Campus Governador Valadares

\_\_\_\_\_  
Profa. Pollyana Pereira Luciano de Souza  
Universidade Federal de Juiz de Fora, Campus Governador Valadares



Documento assinado eletronicamente por **Janaína Cristina Gomes, Professor(a)**, em 20/09/2024, às 14:03, conforme horário oficial de Brasília, com fundamento no § 3º do art. 4º do [Decreto nº 10.543, de 13 de novembro de 2020](#).



Documento assinado eletronicamente por **Frank Lucarini Bueno, Professor(a)**, em 20/09/2024, às 14:10, conforme horário oficial de Brasília, com fundamento no § 3º do art. 4º do [Decreto nº 10.543, de 13 de novembro de 2020](#).



Documento assinado eletronicamente por **Jean Soares Miranda, Professor(a)**, em 20/09/2024, às 14:11, conforme horário oficial de Brasília, com fundamento no § 3º do art. 4º do [Decreto nº 10.543, de 13 de novembro de 2020](#).



Documento assinado eletronicamente por **Pollyana Pereira Luciano de Souza, Usuário Externo**, em 20/09/2024, às 14:21, conforme horário oficial de Brasília, com fundamento no § 3º do art. 4º do [Decreto nº 10.543, de 13 de novembro de 2020](#).

"Tudo o que fizerem, façam de todo o coração, como para o Senhor, e não para os homens." (BIBLÍA, Colossenses 3:23)

## **AGRADECIMENTOS**

Agradeço primeiramente a Deus, quem me deu toda a capacitação para chegar até aqui.

Agradeço aos meus pais (Sandra e Sérgio), que sempre me apoiam e investem em mim.

Agradeço ao meu irmão (André) e minha prima (Laís) que compartilham a vida comigo.

Agradeço meu namorado (Samuel), que sempre me apoia e acredita em mim.

Agradeço a todos os demais familiares e amigos que fazem parte da minha vida e deixam cada etapa, assim como essa, mais especial.

Agradeço cada docente que fez parte da minha formação, em especial minha orientadora (Janaína) e meu coorientador (Jean) que me deram todo o apoio necessário para a realização deste trabalho e muito me ensinaram ao longo da graduação.

## RESUMO

A disfunção temporomandibular (DTM) é uma condição que afeta a articulação temporomandibular (ATM) e pode causar dor, limitação da abertura bucal e comprometimento da função mastigatória. O tratamento para a DTM normalmente é variado, complexo e multidisciplinar. As opções de tratamento são abordagens conservadoras, minimamente invasivas e invasivas. Este estudo teve como objetivo avaliar duas abordagens minimamente invasivas e comparar sua eficácia no tratamento da DTM articular. A pergunta PICOS elaborada foi: O tratamento de artrocentese associada a viscosuplementação de ácido hialurônico é mais eficiente para redução da dor e melhora na abertura máxima de boca do que a artrocentese isolada, em pacientes com DTM articular? A busca eletrônica foi realizada sem limitação de ano ou idioma até novembro de 2023, nas seguintes bases de dados: *PubMed*, *Web of Science*, *Embase* e *Scopus*. Os desfechos analisados foram melhora da dor e da abertura máxima de boca. Foi realizada uma revisão integrativa da literatura, analisando 12 ensaios clínicos randomizados que compararam os resultados dessas duas abordagens. 66,6% dos artigos analisados, concluíram que a artrocentese associada ao AH foi mais eficaz que do que a artrocentese isolada. Nenhum estudo encontrou a artrocentese isolada superior à combinação com AH. De acordo com a análise dos artigos concluiu-se que, a artrocentese isolada e a associada ao ácido hialurônico são eficazes para o tratamento da DTM articular, com melhores resultados em termos de melhora da dor e aumento da amplitude bucal quando utilizada a associação de artrocentese com ácido hialurônico.

**Palavras-chave:** DTM, Artrocentese, Ácido Hialurônico.

## ABSTRACT

Temporomandibular dysfunction (TMD) is a condition that affects the temporomandibular joint (TMJ) and can cause pain, limited mouth opening, and impaired masticatory function. Treatment for TMD is typically varied, complex, and multidisciplinary. Treatment options include conservative, minimally invasive, and invasive approaches. This study aimed to evaluate two minimally invasive approaches and compare their effectiveness in the treatment of articular TMD. The formulated PICOS question was: Is arthrocentesis combined with hyaluronic acid viscosupplementation more effective in reducing pain and improving maximum mouth opening than arthrocentesis alone in patients with articular TMD? An electronic search was conducted without limitations on year or language until November 2023, using the following databases: PubMed, Web of Science, Embase, and Scopus. The outcomes analyzed were pain relief and maximum mouth opening improvement. An integrative literature review was performed, analyzing 12 randomized clinical trials that compared the results of these two approaches. In 66.6% of the articles reviewed, hyaluronic acid viscosupplementation was more effective in both pain relief and the increase of maximum mouth opening. No study found that arthrocentesis alone was superior to its combination with hyaluronic acid. According to the analysis of the articles, it was concluded that isolated arthrocentesis and arthrocentesis combined with hyaluronic acid are effective for the treatment of articular TMD, with better results in terms of pain improvement and increased mouth width when using the association of arthrocentesis with hyaluronic acid.

**Keywords:** TMD, Arthrocentesis, Hyaluronic Acid.



## LISTA DE ILUSTRAÇÕES

Quadro 1	- Banco de dados e método de pesquisa.....	15
Figura 1	- Fluxograma evidenciando a síntese da revisão sistemática, de acordo com as diretrizes PRISMA.....	19
Quadro 2	- Extração de dados dos 12 estudos incluídos .....	22

## LISTA DE TABELAS

Tabela 1 - Critérios (PICOS, Inclusão e Exclusão) para seleção dos estudos.....	14
---	----

## LISTA DE ABREVIATURAS E SIGLAS

DTM-	Disfunção Temporomandibular
ATM	Articulação Temporomandibular
RDC/TMD-	Research Diagnostic Criteria for Temporomandibular Disorders
DC/TMD -	Diagnostic Criteria for Temporomandibular Disorders
AH -	Grupo artrocentese com ácido hialurônico
A -	Grupo apenas artrocentese
MAB -	Máxima Abertura Bucal
LD -	Lado direito
LE -	Lado esquerdo
EVA -	Escala Visual Analógica

## SUMÁRIO

<b>1</b>	<b>INTRODUÇÃO.....</b>	<b>12</b>
<b>2</b>	<b>MATERIAIS E MÉTODOS.....</b>	<b>14</b>
<b>3</b>	<b>RESULTADOS.....</b>	<b>20</b>
<b>4</b>	<b>DISCUSSÃO.....</b>	<b>36</b>
<b>5</b>	<b>CONCLUSÃO.....</b>	<b>40</b>
	<b>REFERÊNCIAS.....</b>	<b>41</b>

## 1 INTRODUÇÃO

Segundo Hernández et al. (2017), a Disfunção Temporomandibular (DTM) é um distúrbio musculoesquelético que inclui patologias que afetam a musculatura e/ou a Articulação Temporomandibular (ATM), responsável por promover a junção dos maxilares com a mandíbula. A etiologia da DTM é multifatorial e sua causa pode estar relacionada com razões oclusais, trauma, estresse emocional ou estímulos dolorosos profundos que formam uma co-contração protetora.

Diante disso, o tratamento para a DTM normalmente é variado, complexo e multidisciplinar. Com o objetivo de solucionar o problema, tem-se a opção das abordagens conservadoras, minimamente invasivas ou invasivas. No tratamento conservador, adota-se a farmacoterapia, tratamentos odontológicos, uso de placa estabilizadora e fisioterapia. O tratamento minimamente invasivo pode envolver artrocentese isolada, artrocentese associada a injeção com esteróides, ácido hialurônico, ou plasma rico em plaquetas, ou apenas a injeção dessas substâncias, sem artrocentese. Já a abordagem cirúrgica, inclui artroscopia e exame cirúrgico aberto (Vingender *et al.*, 2018; Toameh; Alkhour; Karman, 2019).

A artrocentese consiste na introdução de uma ou duas agulhas na ATM para lavar a articulação com uma solução estéril, geralmente soro fisiológico ou solução de Ringer lactato. Esse procedimento permite a remoção de fluidos inflamatórios, detritos e pequenos fragmentos de tecido que podem estar contribuindo para a dor e disfunção na articulação. A artrocentese é eficaz na remoção de mediadores inflamatórios e produtos de degradação articular, que podem estar causando ou exacerbando a inflamação na ATM. Ao reduzir a inflamação, a artrocentese ajuda a aliviar a dor e a prevenir a progressão da disfunção articular (Polat e Yanik, 2020).

A ATM encaixa-se na categoria de articulações sinoviais do corpo humano, nessa articulação encontra-se o líquido sinovial, que é composto principalmente por ácido hialurônico (AH) e lubrificina. O AH é um polissacarídeo ácido, classificado como um glicosaminoglicano (GAG), substância amplamente distribuída no corpo humano, que desempenha funções importantes na hidratação dos tecidos, na lubrificação das articulações e na cicatrização de feridas (Iaconisi *et al.*, 2023). O AH no líquido sinovial, promove a elasticidade adequada do tecido, reduz o atrito entre as superfícies articulares, suprime tensões que causam traumas, reduz a quantidade

de radicais livres na cavidade articular, facilita a penetração de nutrientes do sangue e interage com o colágeno, formando uma barreira contra microrganismos e toxinas. (Sikora *et al*, 2020). Além de suas funções mecânicas, o AH possui propriedades bioativas que contribuem significativamente para a homeostase da articulação. Atua reduzindo a inflamação e promovendo a regeneração dos tecidos danificados, o que não apenas melhora a função articular, mas também pode auxiliar no alívio dos sintomas de dor (Iaconisi *et al.*, 2023).

Alpaslan e Alpaslan (2001) indicaram que a adição de ácido hialurônico à artrocentese parece ser significativamente melhor nos resultados clínicos em comparação com a artrocentese isolada. Pacientes tratados com a combinação de artrocentese e AH tenderam a mostrar uma maior amplitude de movimento da mandíbula e uma redução mais pronunciada na dor. Dessa forma, a artrocentese remove produtos inflamatórios e detritos da articulação, enquanto o ácido hialurônico restaura a lubrificação e promove a regeneração tecidual.

Essa abordagem dupla tem se mostrado eficaz para tratar os sintomas associados à DTM e melhorar a amplitude bucal (Jacob *et al.*,2022). Portanto, este estudo teve como objetivo analisar e sintetizar os ensaios clínicos randomizados que comparam a artrocentese isolada com a artrocentese associada ao AH para tratamento de DTM articular, realizando uma revisão integrativa da literatura.

## 2 MATERIAIS E MÉTODOS

### Questão Foco

Esta revisão integrativa foi realizada com o objetivo de analisar e sintetizar os ensaios clínicos randomizados que podem responder ao seguinte questionamento: O tratamento de artrocentese associada a viscosuplementação de ácido hialurônico é mais eficiente para redução da dor e melhora na abertura máxima de boca do que a artrocentese isolada, em pacientes com DTM articular?

A *PICO question* e os critérios de elegibilidade estão apresentados na Tabela 1.

**Tabela 1** - Critérios (PICOS, Inclusão e Exclusão) para seleção dos estudos.

---

### PICOS

**Participantes (P)** Pacientes com DTM articular

**Intervenção (I)** Artrocentese com viscosuplementação de ácido hialurônico

**Comparação (C)** Artrocentese isolada

**Resultados (O)** Qual protocolo apresenta melhores resultados para abertura máxima de boca e melhora da dor.

**Estudo (S)** Ensaios Clínicos Randomizados

### CRITÉRIOS

**Inclusão** - Estudo realizado em paciente que possuem DTM articular; Possuir grupo controle que tenha realizado apenas artrocentese; Possuir grupo teste de artrocentese mais ácido hialurônico; Realizaram sessão única nos grupos controle e teste; Ser um estudo clínico randomizado; Artigos que analisaram no desfecho abertura máxima de boca e melhora da dor; Sem limite de ano e idioma.

**Exclusão** - Estudos que realizaram mais de uma artrocentese; Estudo que não realizaram artrocentese pura no grupo controle, isto é, aplicaram alguma outra substância intra articular após a artrocentese; Estudos que realizaram mais de uma aplicação de Ácido Hialurônico ou que tenha aplicado em uma mesma sessão mais que 1ml de Ácido Hialurônico; Estudos que não analisaram dor e/ou abertura bucal; Estudos que não abordaram pacientes com DTM; Estudo que não compararam os resultados da artrocentese com os resultados da artrocentese mais Ácido Hialurônico.

---

A presente revisão integrativa foi confeccionada de acordo com os itens de referência Preferred Reporting Items for Systematic Review and Meta-Analysis - PRISMA, utilizado para avaliar artigos de revisão sistemática e meta-análise.

### Estratégia de Busca

Para confecção da pesquisa, foi realizada uma busca eletrônica até Novembro de 2023, sem limitação de ano ou idioma, nas seguintes bases de dados: *PubMed*, *Web of Science*, *Embase* e *Scopus*. As estratégias de busca estão descritas no Quadro 1.

**Quadro 1** - Banco de dados e método de pesquisa

Base de Dados	Estratégia de Pesquisa
PubMed	("Temporomandibular Joint Disorders"[MeSH Terms] OR "Temporomandibular Joint Dysfunction Syndrome"[MeSH Terms] OR "Temporomandibular Joint"[MeSH Terms] OR "Temporomandibular Joint"[All Fields] OR "Temporomandibular Joints"[All Fields] OR "TMJ"[All Fields] OR "Temporomandibular Joint Dysfunction Syndrome"[All Fields] OR ("Temporomandibular Joint Dysfunction Syndrome"[MeSH Terms] OR ("temporomandibular"[All Fields] AND "joint"[All Fields] AND "dysfunction"[All Fields] AND "syndrome"[All Fields]) OR "Temporomandibular Joint Dysfunction Syndrome"[All Fields] OR ("TMJ"[All Fields] AND "syndrome"[All Fields]) OR "tmj syndrome"[All Fields]) OR "Temporomandibular Joint Syndrome"[All Fields] OR "Temporomandibular Joint Disorders"[All Fields] OR "Temporomandibular Disorder"[All Fields] OR "Temporomandibular Joint Diseases"[All Fields] OR "Temporomandibular Joint Disease"[All Fields] OR "TMJ Disorders"[All Fields] OR "TMJ Disorder"[All Fields] OR "TMJ Diseases"[All Fields] OR "TMJ Disease"[All Fields]) AND ("Hyaluronic Acid"[MeSH Terms] OR "Viscosupplementation"[MeSH Terms] OR "Viscosupplementation"[All Fields] OR "Viscosupplementations"[All Fields] OR "Hyaluronic Acid"[All Fields] OR "Sodium Hyaluronate"[All Fields] OR "Hyaluronate Sodium"[All Fields] OR "Arthrocentesis"[MeSH



	Terms] OR "Arthrocenteses"[All Fields] OR "Arthrocentesis"[All Fields] OR "TMJ Arthrocenteses"[All Fields] OR "TMJ Arthrocentesis"[All Fields] OR "Temporomandibular Joint Arthrocentesis"[All Fields]) AND ("Arthralgia"[MeSH Terms] OR "Arthralgias"[All Fields] OR "Joint Pain"[All Fields] OR "Joint Pains"[All Fields] OR "maximum mouth opening"[All Fields])
Web of Science	(((((((((((((ALL=("Temporomandibular Joint Disorders")) OR ALL=("Temporomandibular Joint Dysfunction Syndrome")) OR ALL=("Temporomandibular Joint")) OR ALL=("Temporomandibular Joints" )) OR ALL=("TMJ" )) OR ALL=("TMJ Syndrome" )) OR ALL=("Temporomandibular Joint Syndrome" )) OR ALL=("Temporomandibular Joint Disorders" )) OR ALL=("Temporomandibular Disorder" )) OR ALL=("Temporomandibular Joint Diseases" )) OR ALL=("Temporomandibular Joint Disease" )) OR ALL=("TMJ Disorders" )) OR ALL=("TMJ Disorders" )) OR ALL=("TMJ Diseases" )) OR ALL=("TMJ Disease" )((((((((ALL=("Hyaluronic Acid")) OR ALL=("Viscosupplementation")) OR ALL=("Viscosupplementations" )) OR ALL=("Sodium Hyaluronate" )) OR ALL=("Hyaluronate Sodium" )) OR ALL=("Arthrocenteses" )) OR ALL=("Arthrocentesis" )) OR ALL=("TMJ Arthrocenteses" )) OR ALL=("TMJ Arthrocentesis" )) OR ALL=("Temporomandibular Joint Arthrocentesis" )((((ALL=("Arthralgia")) OR ALL=("Arthralgias" )) OR ALL=("Joint Pain" )) OR ALL=("Joint Pains" )) OR ALL=("TMJ pain" )) OR ALL=("maximum mouth opening" )
Embase	'temporomandibular joint disorders'/exp OR 'temporomandibular joint dysfunction syndrome' OR 'temporomandibular joint' OR 'temporomandibular joints' OR 'tmj' OR 'tmj syndrome' OR 'temporomandibular joint syndrome' OR 'temporomandibular joint disorders' OR 'temporomandibular disorder' OR 'temporomandibular joint diseases' OR 'temporomandibular joint disease' OR 'tmj disorders' OR 'tmj disorder' OR 'tmj diseases' OR 'tmj disease' 'viscosupplementation'/exp OR 'viscosupplementation' OR

	'viscosupplementations' OR 'hyaluronic acid' OR 'sodium hyaluronate' OR 'hyaluronate sodium' OR 'arthrocenteses' OR 'arthrocentesis' OR 'tmj arthrocenteses' OR 'tmj arthrocentesis' OR 'temporomandibular joint arthrocentesis' 'arthralgia'/exp OR 'arthralgia' OR 'arthralgias' OR 'joint pain' OR 'joint pains' OR 'tmj pain' OR 'maximum mouth opening'
Scopus	( TITLE-ABS-KEY ( *temporomandibular AND joint AND disorders ) OR TITLE-ABS-KEY ( *temporomandibular AND joint AND dysfunction AND syndrome ) OR TITLE-ABS-KEY ( *temporomandibular AND joint ) OR TITLE-ABS-KEY ( *temporomandibular AND joints ) OR TITLE-ABS-KEY ( *tmj ) OR TITLE-ABS-KEY ( *tmj AND syndrome ) OR TITLE-ABS-KEY ( *temporomandibular AND joint AND syndrome ) OR TITLE-ABS-KEY ( *temporomandibular AND joint AND disorders ) OR TITLE-ABS-KEY ( *temporomandibular AND disorder ) OR TITLE-ABS-KEY ( *temporomandibular AND joint AND diseases ) OR TITLE-ABS-KEY ( *temporomandibular AND joint AND disease ) OR TITLE-ABS-KEY ( *tmj AND disorders ) OR TITLE-ABS-KEY ( *tmj AND disorders ) OR TITLE-ABS-KEY ( *tmj AND diseases ) OR TITLE-ABS-KEY ( *tmj AND disease ) ) AND ( TITLE-ABS-KEY ( *hyaluronic AND acid ) OR TITLE-ABS-KEY ( *viscosupplementation ) OR TITLE-ABS-KEY ( *viscosupplementations ) OR TITLE-ABS-KEY ( *sodium AND hyaluronate ) OR TITLE-ABS-KEY ( *hyaluronate AND sodium ) OR TITLE-ABS-KEY ( *arthrocenteses ) OR TITLE-ABS-KEY ( *arthrocentesis ) OR TITLE-ABS-KEY ( *tmj AND arthrocenteses ) OR TITLE-ABS-KEY ( *tmj AND arthrocentesis ) OR TITLE-ABS-KEY ( *temporomandibular AND joint AND arthrocentesis ) ) AND ( TITLE-ABS-KEY ( *arthralgia ) OR TITLE-ABS-KEY ( *arthralgias ) OR TITLE-ABS-KEY ( *joint AND pain ) OR TITLE-ABS-KEY ( *joint AND pains ) OR TITLE-ABS-KEY ( *tmj AND pain ) OR TITLE-ABS-KEY ( *maximum AND mouth AND opening ) )

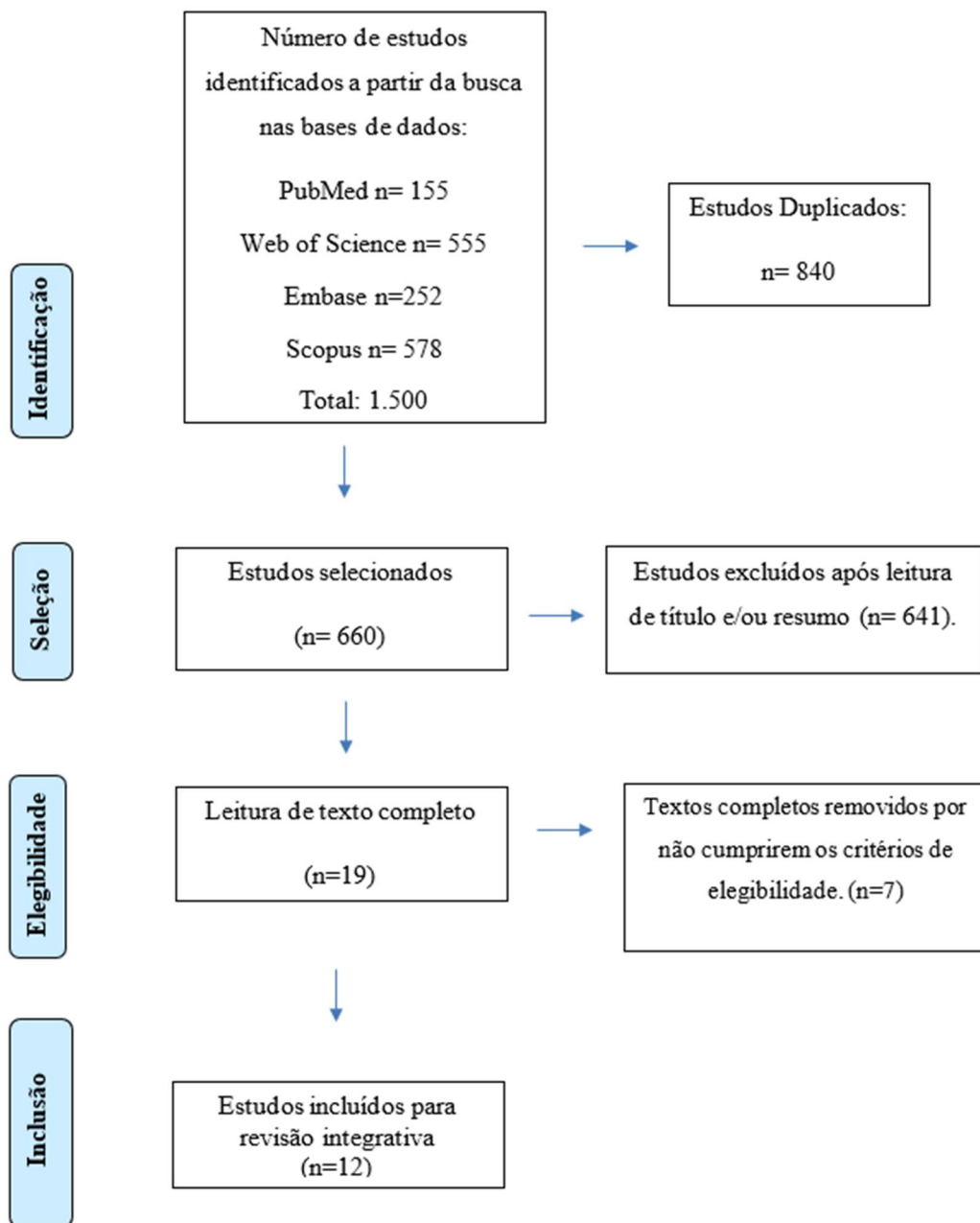
Fonte: Formulado pelo autor

### **Cr terios de Elegibilidade dos Artigos**

Ap s concluída a busca, os artigos foram inseridos na plataforma RAYYAN para obter um panorama geral dos artigos encontrados, assim como para excluir os

artigos duplicados e refinar a busca de acordo com os critérios de elegibilidade. Três pesquisadores (J.C.G., I.F.C. e J.S.M) tiveram acesso a plataforma. Dois pesquisadores (J.C.G e I.F.C.) fizeram as seleções dos artigos de forma independente, respeitando os critérios de elegibilidade dispostos na Tabela 1. Nas divergências entre os dois avaliadores que não se atingiu um consenso, o terceiro avaliador foi consultado (J.S.M.). As divergências na seleção foram alinhadas por discussão e consenso.

**Figura 1:** Fluxograma evidenciando a síntese da revisão integrativa, de acordo com as diretrizes PRISMA.



### 3 RESULTADOS

Ao analisar os artigos incluídos neste trabalho, expondo-os cronologicamente quanto a publicação, é possível observar que a viscosuplementação da ATM com AH tem sido estudada há alguns anos. Este estudo trouxe como trabalho mais antigo o de Alpasla e Alpasla, realizado em 2001. Como trabalhos mais atuais, os de Dasukil et al. (2022) e Jacob et al. (2022).

Nenhum dos estudos foram realizado no Brasil, seis foram realizados na Índia (Sharma et al., 2013; Patel et al., 2016; Gorrela et al., 2017; Singh et al., 2021; Jacob et al., 2022; Dasukil et al., 2022), dois foram realizados na Turquia (Alpaslan, 2001; Yuce, 2020), dois na Geórgia (Bouloux et al., 2016a; Bouloux et al., 2016b), um na Noruega (Bergstran D et al., 2019) e um na Síria (Toameh, Alkhour, Karman, 2019).

Para o diagnóstico de DTM, três estudos utilizaram o DC/TMD (Toameh;Alkhour; Karman, 2019; Singh et al., 2021; Jacob et al., 2022), quatro artigos utilizaram o RDC/TMD (Bouloux et al., 2016a; Bouloux et al., 2016b; Bergstran D et al., 2019; Yuce;Komerik, 2020), três artigos fizeram o diagnóstico de DTM clinicamente e/ou radiograficamente (Alpaslan; Alpaslan, 2001; Patel et al., 2016; Gorrela et al., 2017), um estudo fez o diagnóstico de acordo com os estágios II e III da classificação de Wilkes (Dasukil et al., 2022) e um estudo fez a o diagnóstico de acordo com os estágio II da classificação de Wilkes (Sharma et al., 2013).

Os diagnósticos dos pacientes incluídos nos estudos variaram amplamente, refletindo a diversidade das condições associadas à disfunção temporomandibular (DTM). O estudo de Bergstran et al. (2019) diagnosticou os pacientes com osteoartrite da articulação temporomandibular, enquanto os dois estudos de Bouloux et al. (2016a) e Bouloux et al.(2016b) incluíram pacientes com artralgia, deslocamento de disco ou doença articular degenerativa. Dasukil et al. (2022) diagnosticou os pacientes com artralgia, travamento ocasional da articulação e luxação crônica. Já o estudo de Gorrela et al. (2017) identificou casos de abertura bucal limitada, artralgia e deslocamento de disco.

Outros estudos abordaram diagnósticos específicos, como o deslocamento de disco unilateral no estudo de Jacob et al. (2022), e o deslocamento de disco com redução e travamento fechado no estudo de Patel et al. (2016). Sharma et al. (2013) incluiu pacientes com desarranjo interno da articulação temporomandibular, assim como Singh et al. (2021), que também diagnosticou desarranjo interno. O estudo de

Toameh, Alkhour; Karman, (2019) focou no deslocamento de disco, diagnóstico que também foi encontrado por Yuce e Komerik (2020). Finalmente, Alpaslan e Alpaslan (2001) abordaram deslocamentos de disco com redução e casos de travamento fechado.

Dessa forma, neste trabalho, os diagnósticos de DTM incluíram: osteoartrite, artralgia, descolamento de disco, doença articular degenerativa, travamento ocasional da articulação, travamento fechado, luxação crônica, abertura bucal limitada e desaranjo interno da ATM. Sendo o diagnóstico mais citado o descolamento de disco, abordado em 8 dos 12 estudos (Bouloux et al., 2016a; Bouloux et al., 2016b; Gorrela et al., 2017; Jacob et al., 2022; Patel et al., 2016; Toameh et al., 2019; Yuce e Komerik, 2020; Alpaslan e Alpaslan, 2001).

Para aferir a dor, todos os 12 artigos avaliados utilizaram a escala visual analógica (EVA). Quanto a MAB, Yuce; Komerik, (2020) fizeram a medição em milímetros e utilizaram paquímetro digital. Semelhantemente, Dasukil et al. (2022) fizeram a medição em milímetros e utilizaram paquímetro e escala de medição para registrar os dados. Jacob et al., (2022) realizaram a medida em milímetros com a ajuda de uma escala metálica. Bouloux et al., (2016a), não avaliou a máxima abertura bucal nesse estudo, apenas a dor, enquanto que no seu estudo parte 2 ele avalia a MAB em milímetros, mas não relatou qual instrumento foi utilizado. Os demais autores (Alpaslan e Alpaslan, 2001; Sharma et al., 2013; Bouloux et al., 2016a; Bouloux et al., 2016b; Patel et al., 2016; Gorrela et al., 2017; Bergstran D. et al., 2019; Toameh, Alkhour, Karman, 2019; Singh et al., 2021) realizaram a medição da MAB em milímetros, mas não relataram qual foi o instrumento utilizado para a obtenção desses dados.

O AH mais utilizado pelos autores apresentados neste estudo foi o Hyalgan (Sharma et al., 2013; Bouloux et al., 2016a; Bouloux et al., 2016b; Gorrela et al., 2017; Yuce; Komerik, 2020; Singh et al., 2021; Jacob et al., 2022;). Oito dos doze artigos (66,6%) analisados concluíram que a artrocentese associada ao AH foi mais eficaz que do que a artrocentese isolada (Alpaslan; Alpaslan, 2001; Sharma et al., 2013; Patel et al., 2016; Gorrela et al., 2017; Toameh; Alkhour; Karman, 2019; Yuce; Komerik, 2020; Singh et al., 2021; Jacob et al., 2022). Cinco estudos (41,6%) relataram que a artrocentese em conjunto com a viscosuplementação de AH foi mais benéfica que a artrocentese isolada tanto para aumentar a MAB, quando para reduzir a dor (Patel et al., 2016; Sharma et al., 2013; Singh et al., 2021; Yuce; Komerik, 2020;

Alpaslan; Alpaslan, 2001). Dois estudos (16,6%) apontaram em seus resultados que a artrocentese associada ao AH foi superior a artrocentese isolada apenas para aumento da MAB (Dasukil et al., 2022; Toameh et al., 2019). Dois estudos (16,6%) relataram que a artrocentese com AH foi superior a artrocentese isolada apenas para melhora da dor (Gorrela et al., 2017; Jacob et al., 2022). Três estudos (25%) relataram não haver diferença significativa para MAB e dor entre os grupos artrocentese isolada e artrocentese com AH (Bouloux et al., 2016a; Bouloux et al., 2016b; Bergstran et al., 2019). Nenhum estudo mostrou a artrocentese isolada superior a artrocentese associada a viscosuplementação com AH.

O número de participantes que compuseram os estudos em ordem crescente foram: 20 (Sharma et al., 2013), 20 (Toameh; Alkhour; Karman, 2019), 30 (Patel et al., 2016), 30 (Yuce; Komerik,2020), 31 (Jacob et al., 2022), 37 (Bergstran D. et al., 2019), 46 (Singh et al., 2021), 60 (Dasukil et al., 2022), 62 (Gorrela et al., 2017), 67 (Bouloux et al., 2016a; Bouloux et al., 2016b). Alpaslan e Alpaslan (2001) apresentaram os dados relatando a quantidade de ATMs e não a quantidade de participantes, sendo o total de ATMs igual a 41.

No Quadro 2 estão apresentados o detalhamento dos dados extraídos dos artigos selecionados para revisão integrativa.

**Quadro 2** - Extração de dados dos 12 estudos incluídos.

<b>AUTOR, ANO E PAÍS</b>	<b>DIAGNÓSTICO DOS PACIENTES</b>	<b>GRUPOS (n ATMs / pacientes)</b>	<b>PERÍODO DE AVALIAÇÃO</b>	<b>RESULTADOS MAB</b>	<b>RESULTADOS DOR</b>	<b>CONCLUSÃO</b>
Bergstran D. et al., 2019 Noruega	Osteoartrite com RDC/TMD	<b>A</b> (Solução salina) = 17 pacientes  <b>AH</b> (Synvisc) = 20 pacientes	Inicial = Mensal (1 ano). Final = 2 anos pós cirurgia.	MAB aumentou significativamente e (P = 0,223) desde o início até o exame final em ambos os grupos.  Média Inicial: <b>AH</b> = 34 <b>A</b> = 35  Média final: <b>AH</b> =41 <b>A</b> =40	A dor relatada diminuiu significativamente e desde o exame pré-tratamento até o exame final em ambos grupos.  A média do escore EVA diminuiu: <b>A</b> = 64 - 16 (P < 0,001) <b>AH</b> = 63 - 25 (P < 0,001)	AH pode melhorar a função da ATM mais rapidamente. Entretanto, a diferença entre os tratamentos pode ser pouco significativa.

				Média da mudança: <b>AH=5(+8)</b> P=.0009 <b>A=6(+8)</b> P=.0007		
Bouloux et al., 2016a Geórgia	Artralgia, deslocamento de disco ou doença articular degenerativa das ATMs.  Diagnóstico com RDC/TMD	<b>A</b> (Solução de Ringer lactato) = 31 pacientes  <b>AH</b> - (Hyalgan; Fidia Pharma USA, Parsippany, NJ) = 36 pacientes	Inicial = 1 mês Final = 3 meses pós cirurgia.	-----	O grupo A apresentou redução de sintomatologia similar ao grupo AH.  A redução média da dor: <b>HA</b> = 31% LD ( <i>P</i> = 0,01) <b>HA</b> = 34% LE ( <i>P</i> = 0,01).	A eficácia a curto prazo da A pode diminuir modestamente a dor em pacientes cuja fonte primária de dor parece ter origem na ATM. A HA parece não proporcionar nenhum benefício adicional na diminuição da dor.



					<p><b>A = 43% LD ( <math>P &lt; 0,01</math>)</b></p> <p><b>A = 37% LE ( <math>P &lt; 0,01</math>).</b></p>	
Bouloux et al., 2016b Geórgia	<p>Artralgia, deslocamento de disco ou doença articular degenerativa das ATMs.</p> <p>Diagnóstico com RDC/TMD</p>	<p><b>A=</b> (Solução de Ringer lactato) 31 pacientes</p> <p><b>AH=</b> (Hyalgan) 36 pacientes</p>	Após um mês e após três meses da cirurgia.	<p>Inicial AH = 33,9 mm (<math>\pm 10,3</math> mm), A = 34,1 mm (<math>\pm 7,8</math> mm).</p> <p>Final AH = 38,4 mm (<math>\pm 9,3</math> mm) A = 39,6 mm (<math>\pm 8,8</math> mm).</p> <p>Não houve diferença entre os grupos para a MAB em um (<math>P=0,47</math>) ou três (<math>P=0,31</math>) meses.</p>	-----	Os resultados deste estudo fornecem suporte para afirmar que uma melhora na função mandibular em pacientes com dor na ATM pode ser obtida somente com a artrocentese.

<p>Dasukil et al., 2022 Índia</p>	<p>Artralgia, Travamento ocasional da articulação e Luxação crônica.</p> <p>Incluíram os pacientes estágios II e III da classificação de Wilkes.</p>	<p><b>A</b> =(Solução de Ringer lactato) 30 pacientes</p> <p><b>AH</b>=(Durolane ) 30 pacientes</p>	<p>Acompanhamento realizado 1, 3 e 6 meses após a segunda dose de injeção.</p>	<p>6 meses de pós-operatório o aumento do MAB para o Grupo AH foi significativamente maior do que no Grupo A. (<math>&lt;0,001</math>)</p> <p>Inicial: A=22,83±3,58 mm, Grupo AH: 22,17±4,07 mm</p> <p>Final: A= 29±2.7 AH=32±4</p>	<p>A dor reduziu significativamente e aos 6 meses de pós-operatório em ambos os grupos.</p> <p>A intensidade média da dor pré-operatória (EVA) foi de 7,30±1,05 (Grupo A), 7,63±1,12 (Grupo AH) , que foi significativamente reduzido para 3,63±1,22 (Grupo A),</p>	<p>Comparações intergrupos revelou diferenças não significativas de dor e diferenças significativas na melhora da MAB</p>
---------------------------------------	--	---	--	---	---	---

					<p>3,83±1,29 (Grupo AH) após um mês (T1); e 2,66±0,88 (Grupo A), 2,4±0,72 (Grupo AH) após seis meses (T3).</p> <p>Não houve diferença significativa entre os dois grupos (p=0,16)</p>	
Gorrela et al., 2017 Índia	Abertura bucal limitada, Artralgia e Deslocamentos de disco (com e sem redução).	<b>A=</b> (Solução Salina) 31 ATMs  <b>AH=</b> (Hyalgan)	A avaliação clínica dos pacientes foi feita antes do procedimento, imediatamente	A abertura bucal máxima foi aumentada em ambos os grupos no pós-operatório e no	A intensidade da dor diminuiu significativamente e em ambos os grupos logo no pós-operatório e	Embora os pacientes tenham se beneficiado de ambas as técnicas, a artrocentese com

	Diagnóstico com base nos exames clínicos e história do paciente.	31 ATMs	após o procedimento, com 1 semana e 1, 3 e 6 meses de pós-operatório.	6º mês de acompanhamento quando comparada à abertura bucal máxima pré-operatória, mas não houve diferença estatisticamente significativa entre os dois grupos.	no 6º mês de acompanhamento quando comparada à dor pré-operatória. AH apresentou uma melhora significativa da dor em comparação ao grupo A. ( $p < 0,001$ )	viscosuplementação pareceu ser superior à artrocentese isoladamente.
Jacob et al., 2022 Índia	Deslocamento de disco unilateral  Diagnóstico com DC/TMD	<b>A</b> =(Solução Salina) 16 articulações  <b>AH</b> =(Hyalosyn)	Intervalos de 1, 3, 6 meses pós-operatórios.	Inicial: A= 40.00 ± 10.71mm Grupo AH: 428.93 ± 3.63 mm  Final:	Houve diferença significativa entre os grupos ( $p=0,04$ )  Dor inicial: <b>A</b> = 6,8 <b>AH</b> = 6,9	Artrocentese mais AH se mostrou superior a artrocentese isoladamente.

		15 articulações		A= 43.67 ± 8.25 mm AH= 40.53 ± 6.11 mm  Não houve diferença significativa entre os grupos (p= não informado)	Dor final: <b>A= 3,2</b> <b>AH= 2,1</b>	
Patel et al., 2016 Índia	Deslocamento de disco com redução e travamento fechado.  Diagnóstico foi feito com base na história, exame clínico e radiografias	<b>A</b> =(Solução Salina) 15 pacientes  <b>AH</b> =(Hyalosyn ) 15 pacientes	1 dia após a artrocentese, depois 1, 3 semanas, 3 e 6 meses depois.	Após a artrocentese, a abertura bucal máxima aumentou em ambos os grupos, mas foi significativamente maior no grupo AH (p=0,02)	A intensidade da dor diminuiu em ambos os grupos, mas foi mais significativa no grupo AH (0,04)  Dor inicial: <b>A= 5,8</b> <b>AH=5,9</b>	Os pacientes se beneficiaram da artrocentese. No entanto, a artrocentese com injeção de AH pareceu ser superior à artrocentese isoladamente.

	ortopantomográfica s.			Inicial: A= 41,3mm, AH= 42,1mm  Final: A= 43,9mm AH= 46,7mm	Dor final: A= 3,6 <b>AH= 2,8</b>	
Sharma et al., 2013 Índia	Desarranjo interno da articulação temporomandibular  Incluíram os pacientes estágios II da classificação de Wilkes.	<b>A</b> =(Solução salina) 10 pacientes  <b>AH</b> =(Hyalgan) 10 pacientes	6 meses após o procedimento.	Inicial: A = 28,9mm AH= 32,3mm  Média de MAB após 6 meses: A= 28,5mm AH= 38,0mm  Houve uma diferença significativa entre os grupos. (p=0,016)	EVA Média da dor inicial: <b>A</b> = 6,1 <b>AH</b> = 6,3  Média de dor após 6 meses: <b>A</b> = 3,2 <b>AH</b> = 1,8  Houve uma diferença significativa	A artrocentese combinada com ácido hialurônico foi mais eficaz do que a artrocentese com solução salina no tratamento do desarranjo interno da articulação temporomandibular (ATM).

					entre os grupos. (p=0,02)	
Singh et al., 2021 Índia	Pacientes que relataram queixa de dor, restrição na abertura da boca e estalos ou estalos nas articulações e diagnosticados com desarranjo interno da ATM.  Diagnóstico com DC/TMD	<b>A</b> =(Solução salina) 22 pacientes  <b>AH</b> =(Hyalgan) 24 pacientes	Os pacientes foram avaliados em intervalos de 1 mês, 3 meses e 6 meses	Inicial: A = 34,5mm AH= 39,1 mm  Média de MAB após 6 meses: A= 34,7 mm AH= 41,2 mm  Houve uma diferença significativa entre os grupos. (p=0,04)	EVA Média da dor inicial: <b>A</b> = 6,1 <b>AH</b> = 6,2  Média de dor após 6 meses: <b>A</b> = 2,8 <b>AH</b> = 1,9  Houve uma diferença significativa entre os grupos. (p=0,03)	Ambos os tratamentos foram eficazes na melhoria dos sintomas de pacientes com DTM. No entanto, o grupo tratado com ácido hialurônico apresentou resultados significativamente melhores tanto na redução da dor quanto no aumento da abertura bucal.

Toameh; Alkhour; Karman, 2019 Síria	Deslocamento de disco.  Diagnóstico com DC/TMD	<b>A=</b> (Ringer lactato) 10 pacientes  <b>AH=</b> (Não mencionou a marca) 10 pacientes	Momento do diagnóstico (linha de base) e aos 1 , 3 , 6 e 9 meses.	Os valores médios de MAB, aumentaram durante os 9 meses de acompanhamento. A MAB no grupo HA foi significativamente maior do que no grupo A (p=0,000)  Média da MAB inicial: A = 33,30 ± 3,71 mm AH= 31,60 ± 4,55 mm	Não foi observado diferenças significativas entre o grupo com AH e o grupo A (p= 0,700)  EVA Média da dor inicial: <b>A</b> = 6,40 ± 1,57 <b>AH</b> = 5,60 ± 1,43  Média de dor após 9 meses: <b>A</b> = 2,60 ± 2,91 <b>AH</b> = 1,20 ± 2,39	O artigo concluiu que há uma preferência por técnicas que incluem a injeção de algum agente, independente do agente utilizado.
---	--	--	---	--	---	--



				Média de MAB após 9 meses: A= 42,60 ± 4,32 mm AH= 45,40 ± 3,53 mm		
Yuce; Komerik,2020 Turquia	Deslocamento de disco  Diagnóstico com RDC/TMD	<b>A</b> =(Ringer lactato) 16 pacientes  <b>AH</b> =(Hyalgan) 14 pacientes	Após a artrocentese todos os pacientes foram acompanhados nos tempos de 2 semanas, 1, 2, 3, 6 e 9 e 12 meses.	A MAB no grupo A foi significativamente menor do que no grupo AH em todos os momentos; (P<0,008)  Média da MAB inicial: Grupo A = 33,30 ± 3,71 mm Grupo AH= 31,60 ± 4,55 mm	Grupo AH teve resultados significativamente melhores que o grupo A. (P<0,008)  EVA Média da dor inicial: A = 6,40 ± 1,57 AH= ,60 ± 1,43  Média de dor após 12 meses:	Observou-se que o grupo AH foi significativamente melhor do que o grupo A para a redução da dor quanto para a melhoria na abertura bucal.

				Média de MAB após 9 meses: Grupo A= 42,60 ± 4,32 mm Grupo AH= 45,40 ± 3,53 mm	<b>A</b> = 2,60 ± 2,91 <b>AH</b> = 0,70 ± 0,82	
Alpaslan; Alpaslan, 2001  Turquia	Deslocamento de disco com redução em 19 ATMs articulações  Travamento fechado em 22 ATMs  Diagnóstico de DTM clínico e radiográfico.	<b>A</b> = (Solução Salina) n = 26 ATMs  <b>AH</b> = (Orthovisc; Anika Research Inc, Woburn, MA) n = 15 ATMs	No 1º dia de pós-operatório e 1, 2, 3, 4, 5, 6, 9, 12, 18 e 24 meses após o procedimento.	Aumento de amplitude de boca foi significativo apenas para o grupo experimental e para os pacientes que possuíam travamento fechado (p<0,05).	A intensidade da dor diminuiu significativamente e (P<0,05) no grupo AH em todos os intervalos de tempo.	A artrocentese seguida de viscosuplementação com AH parece ser melhor do que artrocentese isolada, especialmente em pacientes com travamento fechado.

				Média da MAB inicial: A = 31,10 ± 12,30 mm AH= 34,31 ± 9,18 mm Média de MAB após 24 meses: A= 36,60 ± 10,30 mm AH= 42,35 ± 6,05 mm		
--	--	--	--	---	--	--

Fonte: Formulado pelo autor

**Legenda:** RDC/TMD = Research Diagnostic Criteria for Temporomandibular Disorders DC/TMD= Diagnostic Criteria for Temporomandibular Disorders; **AH** = Grupo Artrocentese com AH; **A** = Grupo Artrocentese; MAB = máxima abertura de boca; LD = lado direito; LE = lado esquerdo; EVA = Escala Visual Analógica de dor;

## 4 DISCUSSÃO

Os ensaios clínicos randomizados (ECR) são considerados padrão ouro para avaliar a eficácia de intervenção, pois evitam vieses e possuem critérios de elegibilidade planejados (Canto; Stefani; Massignan, 2021). Tendo isso em vista, todos os artigos incluídos neste trabalho foram ECR, a fim de refinar os dados encontrados e averiguar conclusões mais precisas.

Para o diagnóstico de DTM, não houve um padrão entre os artigos para diagnosticar os participantes com DTM. Três estudos utilizaram o DC/TMD (Toameh; Alkhour; Karman, 2019; Singh et al., 2021; Jacob et al., 2022), quatro artigos utilizaram o RDC/TMD (Bouloux et al., 2016a; Bouloux et al., 2016b; Bergstran D et al., 2019; Yuce; Komerik, 2020), três artigos fizeram o diagnóstico de DTM clinicamente e/ou radiograficamente (Alpaslan; Alpaslan, 2001; Patel et al., 2016; Gorrela et al., 2017), um estudo fez o diagnóstico de acordo com os estágios II e III da classificação de Wilkes (Dasukil et al., 2022) e um estudo fez o diagnóstico de acordo com o estágio II da classificação de Wilkes (Sharma et al., 2013). O DC e o RDC são questionários de diagnóstico de DTM baseados em evidências e são considerados apropriados para diagnóstico de DTM (Schiffman et al., 2014).

A artrocentese isolada ou com viscosuplementação pode ser o tratamento de escolha para vários tipos de DTM, como visto nos estudos, que instituíram este tratamento para casos de osteoartrite, artralgia, descolamento de disco, doença articular degenerativa, travamento ocasional da articulação, travamento fechado, luxação crônica, abertura bucal limitada e desaranjo interno da ATM. A condição mais relatada foi o descolamento de disco, abordado em 8 dos 12 estudos (Bouloux et al., 2016a; Bouloux et al., 2016b; Gorrela et al., 2017; Jacob et al., 2022; Patel et al., 2016; Toameh et al., 2019; Yuce e Komerik, 2020; Alpaslan e Alpaslan, 2001). O grau de comprometimento da ATM varia de acordo com o tipo de problema diagnosticado nos participantes. Este fato deve ser levado em conta ao analisar os resultados apresentados nos estudos, pois o grau de comprometimento da ATM pode ser capaz de interferir no prognóstico.

Neste estudo, 41,6% dos artigos analisados concluíram que a artrocentese associada ao AH é superior à artrocentese isolada tanto para melhora da dor quanto para aumento da MAB (Alpaslan e Alpaslan, 2001; Sharma et al., 2013; Patel et al., 2016; Yuce; Komerik, 2020; Singh et al., 2021). Entretanto, foi possível observar que

alguns artigos (16,6%) encontraram maior eficácia na artrocentese associada ao AH apenas na melhora da dor (Gorrela et al., 2017; Jacob et al., 2022), enquanto outros estudos (16,6%) encontraram superioridade na artrocentese associado ao AH apenas para aumento da MAB (Toameh;Alkhour; Karman, 2019;Dasukil et al., 2022). Sendo que, três estudos (25%) não encontraram superioridade da artrocentese associada ao AH quando comparada com a artrocentese isolada (Bouloux et al., 2016<sup>a</sup>; Bouloux et al., 2016<sup>b</sup>; Bergstran et al., 2019). A literatura revisada demonstra que ambos procedimentos trazem benefícios para o tratamento da DTM articular, no que diz respeito a melhora na abertura da boca e redução da dor. Entretanto, é importante ressaltar que os estudos tiveram um número amostral diferente e este trabalho apresentou os resultados em porcentagem de acordo com a conclusão de cada artigo, sem levar em consideração a quantidade de participantes em cada estudo.

Para a realização da artrocentese, todos os estudos utilizaram solução salina ou solução Riger lactato (SRL). A SRL é uma solução cristalóide poliiônica, ligeiramente hiposmolar, com potencial alcalinizante e amplamente empregada na medicina para a terapia parenteral com fluidos. Além disso, esta solução é capaz de promover a correção simultânea da desidratação, dos desequilíbrios eletrolíticos e da acidose metabólica (Cosenza *et al.*, 2013). Já a solução salina é uma mistura de água e cloreto de sódio (NaCl) em uma concentração de 0,9%. Ela é isotônica em relação aos fluidos corporais, o que significa que possui a mesma concentração de sal que as células do corpo, evitando alterações no volume celular (Guyton *et al.*, 2015).

O estudo de Alpaslan e Alpaslan (2001), por exemplo, demonstraram que a combinação da artrocentese com AH resultou em uma maior amplitude de movimento da mandíbula e uma redução significativa da dor em comparação à artrocentese isolada. Da mesma forma, Yilmaz et al. (2019) também relataram que o uso de AH como adjuvante à artrocentese proporcionou uma melhora significativa na função articular e na redução da dor.

Nesta revisão integrativa, um dos critérios para inclusão dos artigos foi a utilização de apenas 1ml de AH na viscosuplementação da ATM, isto é, aplicação de sessão única. Esse critério surgiu ao se observar que o protocolo de aplicação do AH variava de um autor para outro, o que poderia interferir nos resultados. A revisão sistemática de Ferreira et al. (2018) também observou este viés entre os estudos, apontando que a heterogeneidade e inconsistências metodológicas dos estudos avaliados, não lhes permitiu estabelecer a eficácia do AH nas DTMs articulares. Dessa

forma, é importante ressaltar que neste estudo, os critérios de elegibilidade levaram em consideração a semelhança na metodologia, tanto para aplicação de AH quanto na realização da artrocentese. Este apontamento sugere a necessidade de revisões sistemáticas que apliquem critérios de elegibilidade mais abrangentes, a fim de conferir vigor metodológico e permitir uma análise mais precisa da eficácia dos tratamentos mínimamente invasivos para DTM articular.

O AH mais utilizado para a viscosuplementação foi o Hyalgan, escolhido por seis autores (Sharma et al., 2013; Bouloux et al., 2016(Parte 1 e Parte 2); Gorrela et al., 2017; Yuce;Komerik, 2020;Singh et al., 2021;Jacob et al., 2022;). Outros AH utilizados foram: Synvisc (Bergstran D. et al., 2019), Durolane (Dasukil et al., 2022), Hyalosyn (Jacob et al., 2022;Patel et al., 2016) e Orthovisc (Alpaslan;Alpaslan, 2001). A escolha do AH pode variar de acordo com a preferência do profissional ou de acordo com especificidade do paciente. Hyalgan é um AH de peso molecular moderado derivado de cristas de galinha, enquanto Synvisc (Hylan G-F 20) é um AH cross-linked de alto peso molecular com maior viscosidade e efeito prolongado. Durolane, feito por fermentação bacteriana, é estabilizado e administrado em dose única. Hyalosyn é semelhante ao Hyalgan em termos de efeito. Orthovisc, não derivado de animais, tem alta concentração e oferece segurança e durabilidade no tratamento da osteoartrite (Peck *et al.*, 2021). Este estudo não considerou a marca comercial do AH como critério de inclusão ou exclusão, permitindo a abrangência nas marcas comerciais do AH. A escolha no AH pode ou não interferir nos resultados devido a peculiaridade de cada marca no modo de fabricação do AH.

Ademais, alguns estudos, como o de Bouloux et al. (2016a) e Bouloux et al. (2016b) não encontraram diferenças significativas entre o uso de AH e a artrocentese isolada quando o tempo de acompanhamento foi curto (3 meses). Quando comparados a estudos com acompanhamento a longo prazo, como de 24 meses (Alpaslan e Alpaslan, 2001; Bergstran et al., 2019), foi relatado a superioridade da artrocentese associada ao AH em comparação a artrocentese isolada. Este fato sugere melhores resultados a longo prazo da artrocentese associada ao AH, o que pode mostrar variação na resposta clínica de acordo com o tempo de acompanhamento.

A análise dos estudos sugere que a artrocentese associada à viscosuplementação com ácido hialurônico é uma opção terapêutica eficaz no tratamento de DTM, entretanto para os desfechos de melhora da dor e da MAB

mostrou melhores resultados quando comparada a artrocentese isolada. Fatores como a gravidade da disfunção e o protocolo de aplicação podem influenciar nos resultados clínicos, sendo importante adaptar o tratamento às necessidades individuais dos pacientes.

## **5 CONCLUSÃO**

Esta revisão integrativa com ensaios clínicos randomizados mostrou que a artrocentese isolada e a associada ao ácido hialurônico são eficazes para o tratamento da DTM articular, sendo que a artrocentese com AH mostrou melhores resultados em termos de melhora da dor e aumento da amplitude de abertura bucal quando comparada com a artrocentese isolada.



## REFERÊNCIAS

ALPASLAN, G. H.; ALPASLAN, C. Efficacy of temporomandibular joint arthrocentesis with and without injection of sodium hyaluronate in treatment of internal derangements. **Journal of oral and maxillofacial surgery: official journal of the American Association of Oral and Maxillofacial Surgeons**, v. 59, n. 6, p. 613–618, 2001.

BERGSTRAND, S. et al. Long-term effectiveness of arthrocentesis with and without hyaluronic acid injection for treatment of temporomandibular joint osteoarthritis. **Journal of oral science**, v. 61, n. 1, p. 82–88, 2019.

BOULOUX, G. F. et al. Is hyaluronic acid or corticosteroid superior to lactated ringer solution in the short-term reduction of temporomandibular joint pain after arthrocentesis? Part 1. **Journal of oral and maxillofacial surgery: official journal of the American Association of Oral and Maxillofacial Surgeons**, v. 75, n. 1, p. 52–62, 2017a.

BOULOUX, G. F. et al. Is hyaluronic acid or corticosteroid superior to lactated ringer solution in the short term for improving function and quality of life after arthrocentesis? Part 2. **Journal of oral and maxillofacial surgery: official journal of the American Association of Oral and Maxillofacial Surgeons**, v. 75, n. 1, p. 63–72, 2017b.

CANTO, Graziela de Luca; STEFANI, Cristine Miron; MASSIGNAN, Carla (org.). **Risco de viés em revisões sistemáticas: guia prático**. Florianópolis: Centro Brasileiro de Pesquisas Baseadas em Evidências – COBE UFSC, 2021.

COSENZA, M. et al. Efeito da solução de Ringer com lactato sobre os equilíbrios hidroeletrólítico e acidobase de equinos, ovelhas e bezerros sadios. **Ciencia rural**, v. 43, n. 12, p. 2247–2253, 2013.

DASUKIL, S. et al. Intra-articular injection of hyaluronic acid versus platelet-rich plasma following single puncture arthrocentesis for the management of internal derangement of TMJ: A double-blinded randomised controlled trial. **Journal of cranio-**

**maxillo-facial surgery: official publication of the European Association for Cranio-Maxillo-Facial Surgery**, v. 50, n. 11, p. 825–830, 2022.

FERNÁNDEZ-HERNÁNDEZ, S. et al. Inyecciones Intraarticulares de Ácido Hialurónico como Alternativa a los Corticoesteroides en el Tratamiento de la Osteoartritis de la Articulación Temporomandibular: Estudio de Revisión Sistemática. **International journal of odontostomatology**, v. 11, n. 2, p. 157–164, 2017.

GORRELA, H. et al. Efficacy of temporomandibular joint arthrocentesis with sodium hyaluronate in the management of temporomandibular joint disorders: A prospective randomized control trial. **Journal of maxillofacial and oral surgery**, v. 16, n. 4, p. 479–484, 2017.

GUYTON, A. C.; HALL, J. E. **Textbook of Medical Physiology, 13ª edição**. Saunders: [s.n.].

IACONISI, G. N. et al. Hyaluronic acid: A powerful biomolecule with wide-ranging applications—A comprehensive review. **International journal of molecular sciences**, v. 24, n. 12, p. 10296, 2023.

JACOB, S. M. et al. Efficacy of platelet-rich plasma versus hyaluronic acid following arthrocentesis for temporomandibular joint disc disorders: A randomized controlled trial. **Journal of maxillofacial and oral surgery**, v. 21, n. 4, p. 1199–1204, 2022.

LI, J.; CHEN, H. Intra-articular injection of platelet-rich plasma vs hyaluronic acid as an adjunct to TMJ arthrocentesis: A systematic review and meta-analysis. **Journal of stomatology, oral and maxillofacial surgery**, v. 125, n. 2, p. 101676, 2024.

PATEL, P. et al. Sodium hyaluronate: an effective adjunct in temporomandibular joint arthrocentesis. **Oral and maxillofacial surgery**, v. 20, n. 4, p. 405–410, 2016.

PECK, J. et al. A comprehensive review of viscosupplementation in osteoarthritis of the knee. **Orthopedic reviews**, v. 13, n. 2, 2021.

POLAT, M. E.; YANIK, S. Efficiency of arthrocentesis treatment for different temporomandibular joint disorders. **International journal of oral and maxillofacial surgery**, v. 49, n. 5, p. 621–627, 2020.

SCHIFFMAN, E. et al. Diagnostic Criteria for Temporomandibular Disorders (DC/TMD) for Clinical and Research Applications: Recommendations of the International RDC/TMD Consortium Network. **Journal of Oral & Facial Pain and Headache**, v. 28, n. 1, p. 6–27, 2014.

SHARMA, A. et al. Evaluation of efficacy of arthrocentesis (with normal saline) with or without sodium hyaluronate in treatment of internal derangement of TMJ – A prospective randomized study in 20 patients. **Journal of oral biology and craniofacial research**, v. 3, n. 3, p. 112–119, 2013.

SIKORA, M. et al. Short-term effects of intra-articular hyaluronic acid administration in patients with temporomandibular joint disorders. **Journal of clinical medicine**, v. 9, n. 6, p. 1749, 2020.

SINGH, N. et al. Management of internal disc derangement using normal saline and sodium hyaluronate: A comparative study. **Journal of pharmacy & bioallied sciences**, v. 13, n. Suppl 1, p. S207–S211, 2021.

TOAMEH, M.; ALKHOURI, I.; KARMAN, M. A. Management of patients with disk displacement without reduction of the temporomandibular joint by arthrocentesis alone, plus hyaluronic acid or plus platelet-rich plasma. **Dental and medical problems**, v. 56, n. 3, p. 265–272, 2019.

VINGENDER S. et al. Az állkapocsízületi károsodás kezelése szteroiddal, illetve hialuronsavval. **Orvosi hetilap**, v. 159, n. 36, p. 1475–1482, 2018.

YUCE, E.; KOMERIK, N. Comparison of the efficiency of intra-articular injection of liquid platelet-rich fibrin and hyaluronic acid after in conjunction with arthrocentesis for the treatment of internal temporomandibular joint derangements. **The journal of craniofacial surgery**, v. 31, n. 7, p. 1870–1874, 2020.