

**UNIVERSIDADE FEDERAL DE JUIZ DE FORA
CAMPUS GOVERNADOR VALADARES
INSTITUTO DE CIÊNCIAS DA VIDA
DEPARTAMENTO DE ODONTOLOGIA**

Pedro Paulo Costa Santana

Análise dos efeitos esqueléticos e dentários da expansão rápida da maxila e o impacto na qualidade de vida relacionada à saúde bucal: relato de caso

Governador Valadares

2024

Pedro Paulo Costa Santana

Análise dos efeitos esqueléticos e dentários da expansão rápida da maxila e o impacto na qualidade de vida relacionada à saúde bucal: relato de caso

Trabalho de conclusão de curso apresentado ao Departamento de Odontologia, do Instituto de Ciências da Vida, da Universidade Federal de Juiz de Fora, Campus Governador Valadares, como requisito parcial à obtenção do grau de bacharel em Odontologia.

Orientador(a): Prof(a). Dr(a). Janaína Cristina Gomes

Governador Valadares

2024

Costa Santana, Pedro Paulo.

Análise dos efeitos esqueléticos e dentários da expansão rápida da maxila e o impacto na qualidade de vida relacionada à saúde bucal: relato de caso / Pedro Paulo Costa Santana. -- 2024.

62 p. : il.

Orientadora: Janaína Cristina Gomes

Trabalho de Conclusão de Curso (graduação) - Universidade Federal de Juiz de Fora, Campus Avançado de Governador Valadares, Faculdade de Odontologia, 2024.

1. Técnica de expansão palatina. 2. Qualidade de vida relacionada à saúde bucal. 3. Ortodontia interceptora. I. Cristina Gomes, Janaína, orient. II. Título.



MINISTÉRIO DA EDUCAÇÃO
UNIVERSIDADE FEDERAL DE JUIZ DE FORA

Pedro Paulo Costa Santana

Análise dos efeitos esqueléticos e dentários da expansão rápida da maxila e seu impacto na qualidade de vida relacionada à saúde bucal

Trabalho de conclusão de curso apresentado ao Departamento de Odontologia, do Instituto de Ciências da Vida, da Universidade Federal de Juiz de Fora, Campus Governador Valadares, como requisito parcial à obtenção do grau de bacharel em Odontologia.

Aprovada em 19 de setembro de 2024.

BANCA EXAMINADORA

Profª Dra. Janaína Cristina Gomes – Orientador(a)
Universidade Federal de Juiz de Fora, Campus Governador Valadares

Profª Dra. Gabriela Caldeira Andrade Americano
Universidade Federal de Juiz de Fora, Campus Governador Valadares

Profª Dra. Maria Eliza Soares
Universidade Federal de Juiz de Fora, Campus Governador Valadares



Documento assinado eletronicamente por **Janaina Cristina Gomes, Professor(a)**, em 19/09/2024, às 15:06, conforme horário oficial de Brasília, com fundamento no § 3º do art. 4º do [Decreto nº 10.543, de 13 de novembro de 2020](#).



Documento assinado eletronicamente por **Maria Eliza Soares, Professor(a)**, em 19/09/2024, às 15:07, conforme horário oficial de Brasília, com fundamento no § 3º do art. 4º do [Decreto nº 10.543, de 13 de novembro de 2020](#).



Documento assinado eletronicamente por **Gabriela Caldeira Andrade Americano, Professor(a)**, em 23/09/2024, às 13:35, conforme horário oficial de Brasília, com fundamento no § 3º do art. 4º do [Decreto nº 10.543, de 13 de novembro de 2020](#).



A autenticidade deste documento pode ser conferida no Portal do SEI-Ufjf (www2.ufjf.br/SEI) através do ícone Conferência de Documentos, informando o código verificador **1950816** e o código CRC **B2475E37**.

Aos meus pais, meu irmão e meu avô que nunca me deixaram desistir.

AGRADECIMENTOS

Agradeço a todos os meus amigos de sala, das repúblicas que passei, amigos de infância e da minha cidade que fizeram parte de todo esse processo e de modo direto ou indireto fizeram parte da minha vida durante esses 6 anos me ajudando e incentivando, fazendo meus dias melhores.

Agradeço a minha orientadora Janaína por todo o apoio fornecido durante toda faculdade, como professora e orientadora sempre me acolheu e ajudou em todo o curso com muita calma, paciência e zelo, fazendo deste trabalho algo mais simples e leve.

Agradeço também aos meus professores de faculdade por todo aprendizado e paciência, principalmente aos professores do núcleo cirúrgico dos quais tive o prazer de trabalhar juntos em diversas monitorias e projetos.

Por fim, agradeço aos meus familiares, tios, avós e principalmente padrinhos que sempre estiveram do meu lado e ajudaram de alguma forma nesses últimos anos.

RESUMO

Deficiências maxilares transversais conduzem a diferentes manifestações clínicas, como: hipoplasia maxilar, crescimento facial assimétrico, posicionamento e desvios funcionais da mandíbula, estética dentofacial alterada, condições periodontais adversas, inclinações dentárias instáveis e outros problemas funcionais. Além dos problemas funcionais, esta alteração pode trazer problemas estéticos que comprometem a qualidade de vida relacionada à saúde bucal. Apesar desta deformidade ser considerada um dos problemas esqueléticos que mais sequelas podem causar no complexo nasomaxilar, por outro lado, é também, a que melhor responde às alterações ortopédicas dentre todas as outras regiões do complexo craniofacial. A expansão rápida da maxila (ERM), terapia que emprega forças ortopédicas para abertura da sutura palatina, é a prática comumente utilizada no tratamento dessas deformidades. Resultados de maior magnitude e estabilidade esqueléticas podem ser obtidos quando a ERM é realizada antes do pico de crescimento puberal, e quando executada após o pico de crescimento puberal, as mudanças transversais podem ocorrer ao nível dento-alveolar. Considerando que o diagnóstico precoce e o tratamento adequado das alterações do desenvolvimento são essenciais para a preservação da oclusão, estética, fonética e bem estar psicológico e emocional do indivíduo, o objetivo deste trabalho foi relatar um caso clínico envolvendo a correção da deficiência transversa da maxila com ERM, análise dos resultados esqueléticos e dentários e a aplicação de questionário para avaliar o impacto na qualidade de vida relacionado a saúde bucal antes e após o emprego da referida terapia ortodôntica.

Palavras-chave:

Técnica de expansão palatina; Qualidade de vida relacionada à saúde bucal; Ortodontia interceptora.

ABSTRACT

Transverse maxillary deficiencies lead to different clinical manifestations, such as: maxillary hypoplasia, asymmetrical facial growth, positioning and functional deviations of the mandible, altered dentofacial aesthetics, adverse periodontal conditions, unstable dental inclinations and other functional problems. In addition to functional problems, this change can cause aesthetic problems that compromise the quality of life related to oral health. Although this deformity is considered one of the skeletal problems that can cause the most sequelae in the nasomaxillary complex, on the other hand, it is also the one that best responds to orthopedic changes among all other regions of the craniofacial complex. Rapid maxillary expansion (ERM), a therapy that uses orthopedic forces to open the palatal suture, is the practice commonly used in the treatment of these deformities. Results of greater magnitude and skeletal stability can be obtained when ERM is performed before the pubertal growth peak, and if performed after the pubertal growth peak, transverse changes occur at the dento-alveolar level. Considering that early diagnosis and adequate treatment of developmental changes are essential for the preservation of occlusion, aesthetics, phonetics and psychological and emotional well-being of the individual, the objective of this work will be to report a clinical case involving the correction of transverse maxillary deficiency with ERM, analysis of skeletal and dental results and the application of a questionnaire to assess the impact on quality of life related to oral health before and after the use of said orthodontic therapy.

Keywords: Palatal expansion technique; Quality of life related to oral health; Interceptor orthodontics.

LISTA DE ILUSTRAÇÕES

Figura 1. Fotografias intra-orais iniciais: frontal, lateral direita e esquerda e oclusais superior e inferior	14
Figura 2. Documentação radiográfica inicial: Radiografia Cefalométrica de perfil, oclusal superior e Panorâmica	15
Figura 3. Fotografia frontal e Radiografia oclusal após ERM mostrando o diastema entre os incisivos centrais superiores, a sobrecorreção dos dentes posteriores e a separação da sutura palatina mediana	16
Figura 4. Fotografias intra-orais finais, logo após remoção do aparelho disjuntor Hirax	18
Figura 5. Traçados Cefalométricos antes e após ERM	20

LISTA DE TABELAS

- Tabela 1: Valores obtidos com a análise esquelética da paciente antes e após ERM, comparadas aos valores de normalidade.
- Tabela 2: Respostas obtidas pela paciente infantil relacionadas ao questionário infantil antes e depois da ERM.
- Tabela 3: Respostas obtidas a partir da responsável pela paciente infantil relacionada aos questionários dos pais antes e depois da ERM.

LISTA DE ABREVIATURAS E SIGLAS

1.NA: Ângulo formado pela interseção do longo eixo do incisivo central superior com a linha N-A.

1.NB: Ângulo expresso pela interseção do longo eixo do incisivo central inferior com a linha N-B.

1-NA: Expressa a distância linear do ponto mais proeminente da coroa do incisivo central superior, em qualquer de suas faces, até a linha N-A, expressando a relação anteroposterior entre o dente e linha.

1-NB: Distância linear do ponto mais proeminente da coroa do incisivo central inferior em direção a linha N-B.

AFAI: Medida da espinha nasal anterior até o ponto mento, determina a altura facial anterior inferior.

ANB: Ângulo formado pela união dos pontos A ao ná시오 e B ao ná시오 e mostra a relação ântero posterior da maxila e mandíbula.

EIXO-Y: Determinado pela interseção do EIXO-Y (união dos pontos sela e gnátio) com o plano horizontal de Frankfurt (união dos pontos pório e orbitário) que expressa a direção de crescimento da face.

ERM: Expansão Rápida da Maxila.

GoGnSN: Ângulo descrito pela inserção do plano mandibular e da linha SN, que condiz com o grau de abertura da mandíbula e altura vertical da mesma em sua posição anterior. Expressa a direção de crescimento da face.

SNA: Ângulo formado pela união dos pontos sela ao ná시오 e ná시오 ao subespinhal, expressa o grau de protrusão e retrusão da maxila em relação a base do crânio.

SNB: Ângulo formado pela união dos pontos sela ao ná시오 e ná시오 ao supramental, que está relacionado a retrusão e/ou protrusão mandibular.

SND: Ângulo formado pela intersecção dos planos que ligam os pontos sela aoná시오 e ná시오 ao ponto D, se relaciona com a posição do osso basal mandibular em relação a base do crânio no sentido ântero posterior.

COHQoL: Child Oral Health Quality of Life Questionnaire.

FIS: *Family Impact Scale.*

CPQ: *Child Perception Questionnaire*

P-CPQ: *Parental Caregiver Perceptions Questionnaire.*

SUMÁRIO

1	INTRODUÇÃO.....	10
2	OBJETIVO.....	12
3	RELATO DO CASO.....	13
4	RESULTADOS.....	18
5	DISCUSSÃO.....	23
6	CONCLUSÃO.....	28
	REFERÊNCIAS.....	29
	ANEXO A – Aprovação do Comitê de Ética	33
	APÊNDICE A – Termo de consentimento livre e esclarecido paciente (TCLE).....	37
	APÊNDICE B – Termo de consentimento livre e esclarecido responsável (TCLE).....	39
	ANEXO B – Termo de sigilo	41
	ANEXO C – Questionário dos pais (P-CPQ)	42
	ANEXO D – Questionário paciente infantil (CPQ ₁₁₋₁₄).....	53

1 INTRODUÇÃO

A expansão rápida da maxila (ERM) pode ser considerado um dos principais tratamentos utilizados na ortodontia em resposta a atresia maxilar, com estreitamento da arcada superior no sentido transversal. Esta alteração pode ocasionar relações desarmônicas na face e arcadas e, pode estar associada a disfunções secundárias, como alterações no padrão respiratório, na posição de repouso da língua e dificuldade na fala (Andrucioli e Matsumoto, 2020). Segundo Flores (2021) os aparelhos mais utilizados para ERM são o disjuntor de Haas considerado dento muco suportado; o disjuntor McNamara e o disjuntor Hyrax ambos dento suportado. Tais aparelhos são indicados quando existe deficiência real maxilar, deficiência relativa maxilar ou atresia de bases ósseas nas dentições decídua e mista. A escolha da alternativa de tratamento depende de alguns fatores, como idade, sexo, grau de hipoplasia maxilar e maturação da sutura palatina mediana (Andrucioli e Matsumoto, 2020).

As deficiências transversais devem ser prioridade no tratamento ortodôntico, devendo ser corrigidas assim que diagnosticadas, para restaurar a relação transversa correta entre maxila e mandíbula e, conseqüentemente, o crescimento maxilar normal. É importante a correção da deficiência transversal da maxila de forma precoce, pois tal procedimento, quando realizado antes da maturação da sutura palatina mediana, representa um tratamento menos invasivo, como afirma Flores (2021). Estes aparelhos aplicam uma força produzida por tornos expansores associados a bandas ortodônticas fixas e promovem a abertura da sutura palatina mediana, sendo desse modo realizada a expansão e recuperação da dimensão transversa da maxila, que vem a fornecer uma melhora na qualidade de vida do indivíduo.

Estudos clínicos sobre os efeitos esqueléticos e dentários a curto prazo da ERM são unânimes em mostrar que, nos sentidos antero-posterior e vertical, ocorre deslocamento da maxila para baixo e para frente e extrusão dos dentes posterosuperiores, o que induz à rotação da mandíbula no sentido horário, com conseqüente aumento na altura facial anteroinferior (Chung e Font 2004; Haas 1965; Haas 1970; Souza et. 2022; Wertz 1970; Wertz e Dreskin 1977). No sentido transversal, há aumento significativo na largura maxilar e nasal (Haas 1961; Wertz 1970; Wertz e Dreskin 1977; Baccetti, Franchi et al. 2001; Chung e Font 2004, Souza et al. 2022, Araújo et al. 2022), sendo que essas mudanças repercutem no comprimento e na largura do arco maxilar (Haas 1961; Wertz 1970; Wertz e Dreskin

1977; Lima 2002; Lima, Lima et al. 2004; Lima, Lima Filho et al. 2005).

Nos estudos a longo prazo, os efeitos esqueléticos deste tratamento não apresentaram alterações significativas nos sentidos antero-posterior e vertical, mostrando que as alterações verificadas logo após ERM tendem a retornar às posições iniciais, especialmente no sentido vertical. Este fato se mostra positivo, pois estende esta terapia aos indivíduos com padrão de crescimento vertical (Haas 1980; Velazquez, Benito et al. 1996; Chang, McNamara et al. 1997; Garib, Henriques et al. 2001, Souza et al. 2022). No sentido transversal, o aumento em largura da base apical do osso maxilar se mostra estável, exibindo apenas alteração da inclinação vestibulo-lingual dos dentes posteriores, que tendem a retornar a sua inclinação original, o que justifica a recomendação de sobre-correção na terapia de expansão maxilar (Haas 1980; Baccetti, Franchi et al. 2001; Lima Filho, Lima 2004; Lima, Lima Filho et al. 2005). Este aumento em largura do arco maxilar induz resposta espontânea do arco mandibular, que se reflete em mudanças positivas nas dimensões do mesmo (Lima, Lima et al. 2004; Santos et al. 2022).

Após o tratamento, se torna perceptível a melhora da oclusão com diminuição do apinhamento dentário, descompressão da cavidade nasal, aumento da secção transversal e crescimento da face que confirmam a eficácia da ERM (Jorge et al. 2010). Entretanto, poucos estudos avaliam a percepção da qualidade de vida relacionada à saúde bucal do indivíduo tratado e dos seus responsáveis em relação ao emprego da terapia de ERM.

O aspecto estético exerce papel importante na interação social e bem estar psicológico dos indivíduos. Os dentes possuem importância fundamental na aparência facial, sendo a face, a mais importante característica física associada ao desenvolvimento da auto-imagem e da auto-estima (Bos et al., 2003). Considerando o impacto psicossocial que as desordens bucais trazem a vida diária dos indivíduos, o uso de instrumentos que relacionam saúde bucal à qualidade de vida se faz necessário.

Desta forma, tal estudo visa o relato de um caso clínico de indivíduo atendido na clínica escola da Faculdade de Odontologia da Universidade Federal de Juiz de Fora campus Governador Valadares, com atresia transversa da maxila, tratada com disjuntor maxilar Hyrax. Foram analisadas as alterações esqueléticas e dentárias e o impacto na qualidade de vida relacionada à saúde bucal antes e após referido tratamento ortodôntico interceptativo.

2 OBJETIVO

Objetivo Geral

Relatar o caso de indivíduo em fase de dentição permanente que apresentava atresia maxilar transversa e foi tratado com procedimento ortodôntico interceptativo e acompanhado até momento oportuno para realização de tratamento ortodôntico corretivo.

Objetivo Especifico

- Avaliar através de análise cefalométrica os efeitos esqueléticos e dentários nas dimensões antero-posterior e vertical da maxila e mandíbula;
- Avaliar clinicamente as alterações na largura do arco dentário maxilar, decorrentes da ERM.
- Analisar o impacto na qualidade de vida relacionada à saúde bucal do participante e seu responsável antes e após ERM.

3. RELATO DO CASO

Para atender os princípios éticos norteadores da pesquisa científica envolvendo seres humanos elencados na resolução 466/12 do CNS, com a Norma Operacional Nº 001/2013 CNS e a carta circular no 166/2018 CONEP/SECNS/MS de 12 de junho de 2018, o presente estudo foi submetido e aprovado pelo Comitê de Ética em Pesquisa Humana da Universidade Federal de Juiz de Fora com número do parecer 6.209.788 e CAAE 67762523.7.0000.5147.

Por se tratar de um projeto de relato de caso onde o participante foi atendido na Clínica de Estágio Supervisionado em Clínica Integrada Infantil da UFJF-GV, foram seguidos os preceitos éticos e legais, no qual o responsável legal pelo menor e o menor assinaram o Termo de Consentimento Livre e Esclarecido (APÊNDICE B) e o termo de assentimento infantil (APÊNDICE A), autorizando o atendimento, execução do tratamento e divulgação dos resultados.

Para o diagnóstico e plano de tratamento foi realizada a anamnese inicial do participante com exame físico e clínico para elaboração inicial do plano de tratamento. A paciente IMG, gênero feminino com idade de 12 anos, possuía queixa principal “dentes tortos e grandes”, sendo observado no exame clínico maloclusão classe III, atresia maxilar transversa, forma do arco superior triangular, incisivos topo a topo, mordida cruzada posterior direita e apinhamento severo na região anterior do arco maxilar. A distância intercaninos de 32mm, distância entre os primeiros prémolares de 38mm e distância intermolares de 51mm. O arco inferior apresentava formato parabólico e leve apinhamento dentário na região anterior. Além disso, a paciente estava no período de dentição permanente com erupção dos caninos superiores fora do arco maxilar em vestibuloversão e, os incisivos laterais superiores erupcionados em linguoversão, ambos sem espaço na arcada.

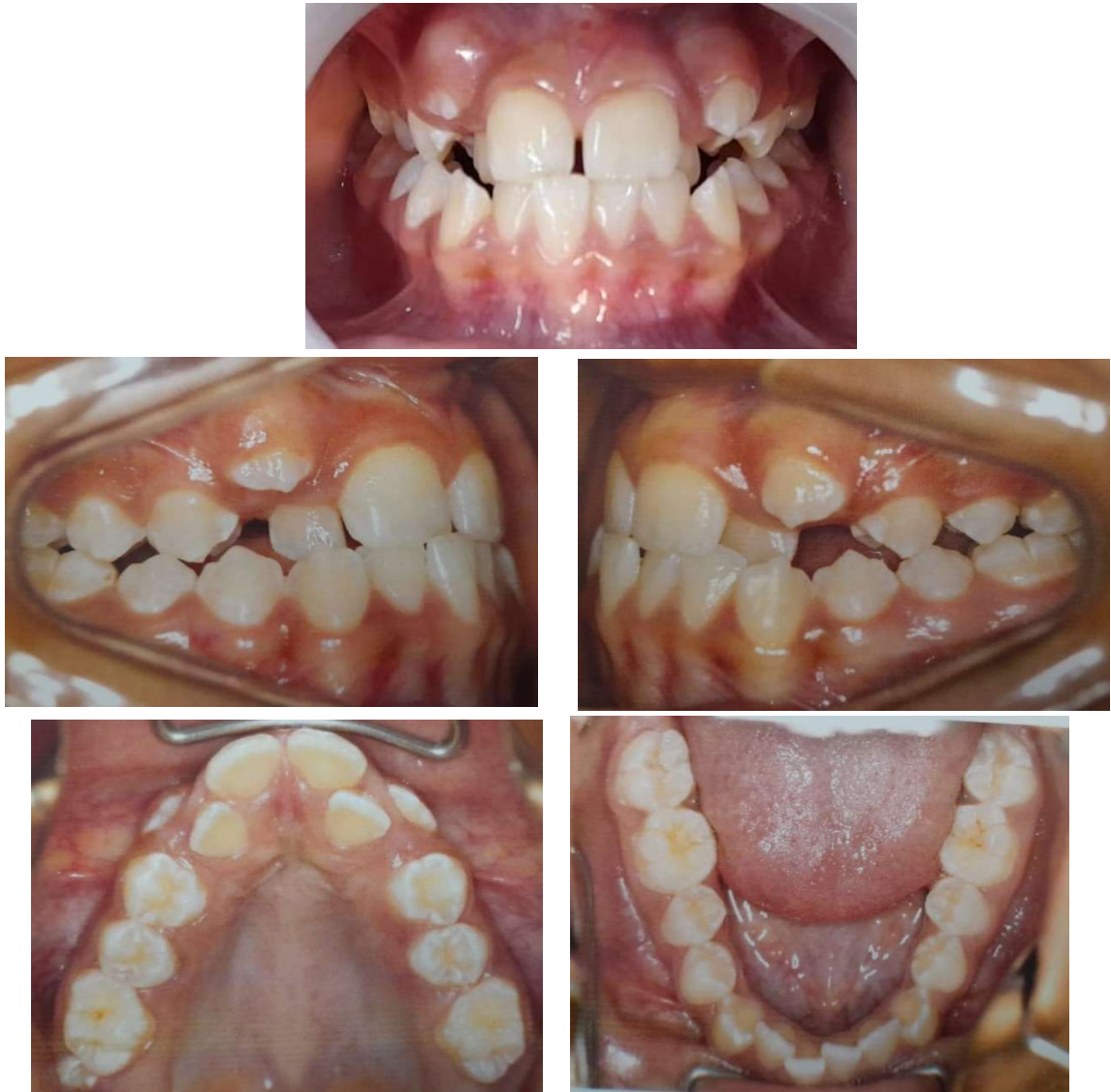

Figura 1: Fotografias intra-orais iniciais: frontal, lateral direita e esquerda e oclusais superior e inferior

A documentação ortodôntica foi solicitada antes de iniciar o procedimento e consistiu em radiografia panorâmica, cefalométrica de perfil, radiografia de punho e mão e radiográfica oclusal maxilar, além das fotografias extra e intra-orais. A análise da documentação possibilitou a confirmação do exame clínico e o diagnóstico foi confirmado. A paciente apresentava Classe III esquelética e dentária, tendência de crescimento horizontal da face (braquifacial). Os incisivos superiores estavam protruídos e inclinados para vestibular e os incisivos inferiores retruídos e inclinados para lingual (Tabela 1). A idade óssea da paciente analisada na radiografia de punho e mão mostrava estar no final do pico de crescimento puberal com a união das falanges medianas. Desta forma, foi planejado a realização da Expansão Rápida da

Maxila com Aparelho disjuntor do tipo Hirax, sem uso de máscara facial para tração reversa da maxila, apenas para tratar a atresia da maxila, correção da mordida cruzada posterior unilateral e melhorar a forma do arco maxilar.

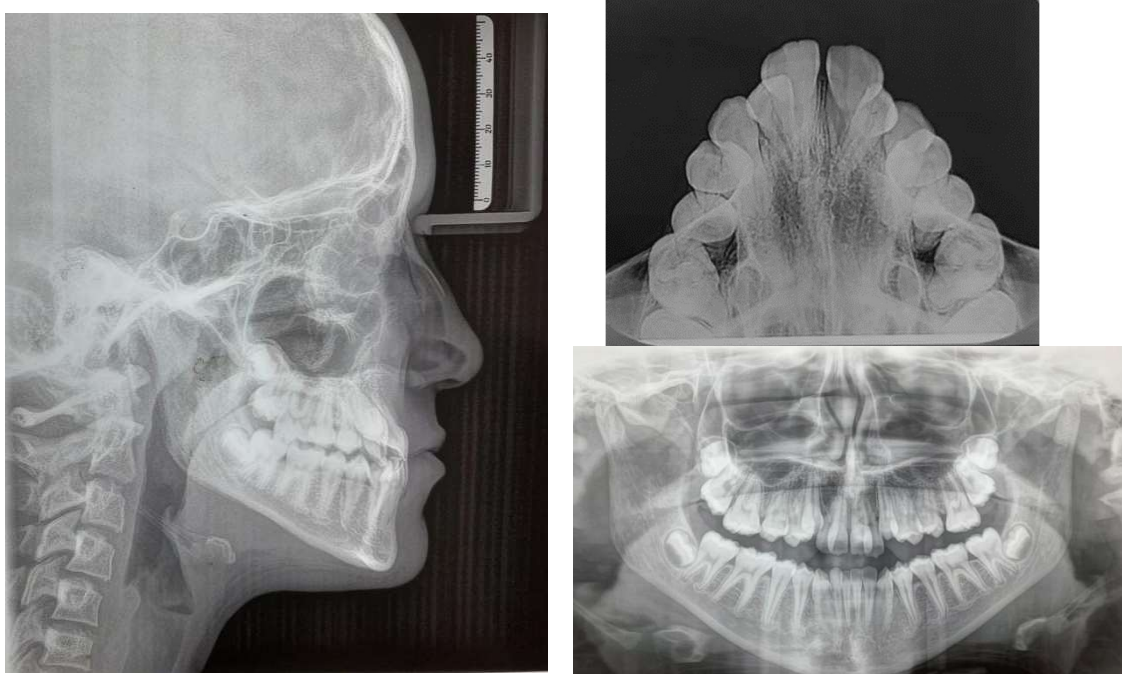


Figura 2: Documentação radiográfica inicial: Radiografia Cefalometrica de perfil, Oclusal superior e Panorâmica.

Para confecção do aparelho foi realizada a seleção das bandas ortodônticas nos dentes 16 e 26, em seguida feita a moldagem de transferência com alginato. Após a obtenção do modelo de trabalho foi confeccionado o aparelho Hirax com parafuso expansor de 9mm. A instalação do referido aparelho foi realizada em consulta posterior, o qual as bandas ortodônticas dos elementos 16 e 26 foram cimentadas com cimento de ionômero de vidro. Os dentes 14 e 24 também serviram de apoio para fixação do aparelho, neles foi realizado profilaxia, condicionamento com ácido fosfórico a 15%, adesivo para esmalte e colocação de incrementos de resina fotopolimerizável na cor A3, para a fixação da porção anterior do aparelho. As ativações do aparelho foram realizadas pelo responsável do menor, que foi orientado a realizar $\frac{1}{4}$ de volta no parafuso expansor, 2 vezes ao dia durante 10 dias, tendo retornos semanais para acompanhamento do procedimento durante todo o período de ativação.

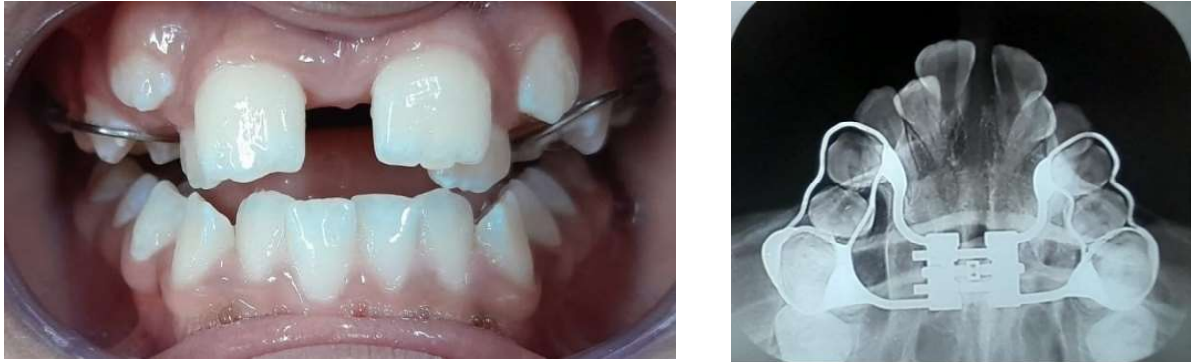

Figura 3: Fotografia frontal e Radiografia oclusal após ERM mostrando o diastema entre os incisivos centrais superiores, a sobrecorreção dos dentes posteriores e a separação da sutura palatina mediana.

Finalizado o período de ativação foi solicitada nova radiografia oclusal maxilar para confirmação de separação da sutura palatina mediana. A separação da sutura foi confirmada pela radiografia oclusal e pela presença de diastema entre os incisivos centrais superiores. O aparelho Hyrax foi mantido em boca por período de 6 meses, possibilitando a neoformação óssea na região da sutura palatina mediana. Ao final do período de contenção o aparelho Hyrax foi removido e foram solicitadas radiografia cefalométrica de perfil, radiografia panorâmica e fotografias intra-orais finais.

O Child Oral Health Quality of Life Questionnaire (COHQoL) é uma série de questionários desenvolvido por pesquisadores canadenses (Jokovic et al., 2002; Jokovic et al., 2004) com o objetivo de avaliar as percepções dos pais e das crianças em relação à qualidade de vida relacionada à saúde bucal das crianças. Esse instrumento inclui um questionário sobre o impacto nos pais e na família dos problemas bucais das crianças (*Family Impact Scale - FIS*), três questionários para mensurar a percepção da criança sobre a sua própria saúde bucal (*Child Perception Questionnaire - CPQ*) que varia segundo a faixa etária de 6 a 14 anos, e um questionário para mensurar a percepção dos responsáveis sobre a saúde bucal dos filhos (*Parental Caregiver Perceptions Questionnaire - P-CPQ*). No presente estudo foi utilizado o P-CPQ e o CPQ₁₁₋₁₄ em sua versão com 16 itens. Foi realizada a tradução e adaptação transcultural da versão brasileira do instrumento CPQ 11-14 por Torres (2008) e a avaliação da confiabilidade e validade por Barbosa et al. (2009). Já o P-CPQ foi traduzido para a língua portuguesa e adaptado culturalmente para a população de pais brasileiros por Barbosa et al (2010). Os questionários foram auto

aplicados e respondidos antes e 6 meses após o procedimento ortodôntico tanto pela responsável (ANEXO C) como pela paciente (ANEXO D).

Ao final dos procedimentos ortodônticos interceptativos a paciente foi encaminhada para tratamento ortodôntico corretivo.

4 RESULTADOS

A ativação do aparelho Hirax foi de 8mm e mostrou separação da sutura palatina mediana, confirmada pela radiografia oclusal da maxila e diastema entre os incisivos centrais superiores. Clinicamente foi observado que o apinhamento na região anterior do arco maxilar apresentou melhora, mas não ocorreu completo alinhamento dos dentes, uma vez que o apinhamento era severo e este não era o objetivo do tratamento. Houve sobrecorreção da mordida cruzada posterior e os incisivos mantiveram o transpasse vertical e horizontal de topo a topo.

A forma do arco superior que era triangular passou a ser parabólica. A distância intercaninos após a ERM passou a ser de 35mm, tendo um aumento em largura de 3,0mm. A distância interpremolaes foi para 44mm, aumentando 6,0mm e a distância intermolaes aumentou para 54mm, mostrando um acréscimo em largura de 3,0mm.

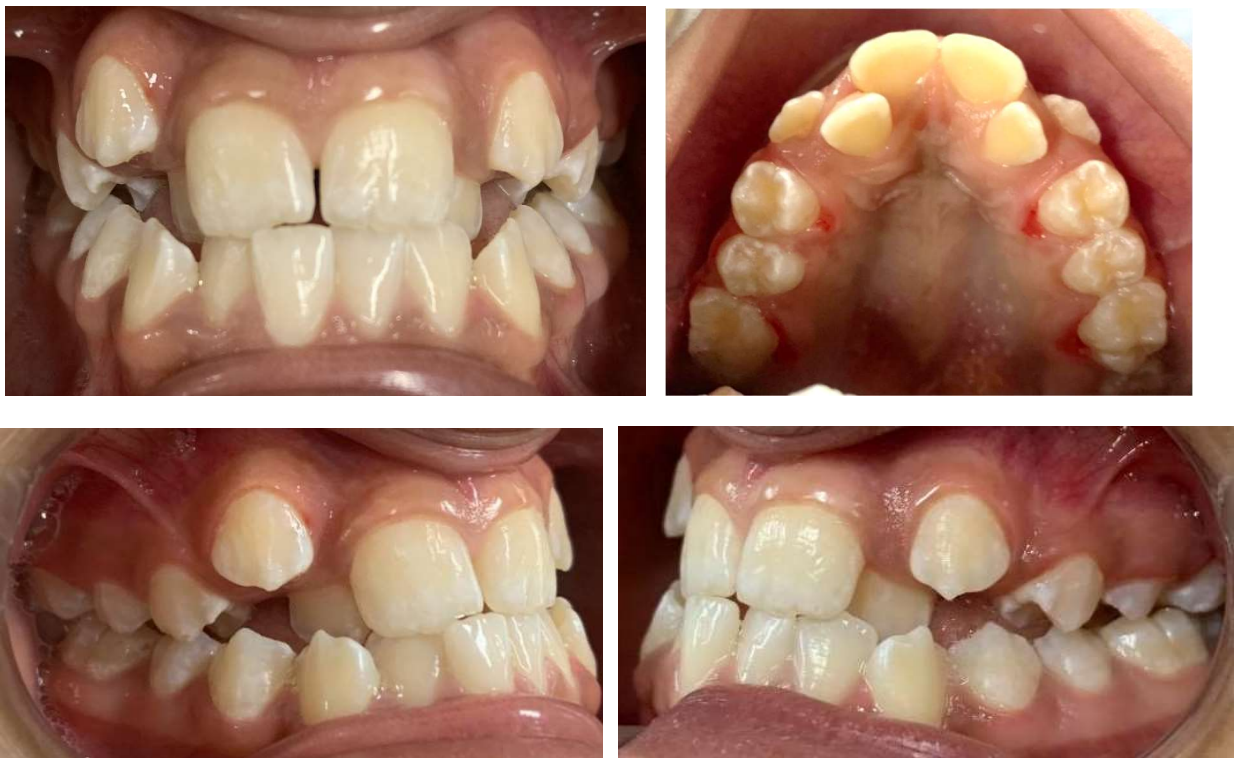

Figura 4: Fotografias intra-orais finais, logo após remoção do aparelho disjuntor Hirax.

Foi observado também uma maior expansão e aumento em largura na região anterior, refletindo no aumento do perímetro do arco promovido pelo tratamento e alterando o formato do palato da paciente que se apresentava ogival.

Os achados cefalométricos antes do procedimento ortodôntico interceptativo mostraram que a paciente possui padrão esquelético de classe III (ANB = -2mm) com maxila e mandíbula protruídas em relação à base do crânio. Padrão de crescimento da face horizontal (Braquifacial). Os incisivos superiores estavam protruídos e inclinados para vestibular e incisivos inferiores retruídos e com inclinação para lingual. Após a disjunção houve uma leve retrusão da maxila e da mandíbula, porém esta retrusão foi similar em ambos mantendo o padrão esquelético de Classe III. Houve um giro da mandíbula no sentido horário, o que causou um leve aumento no terço inferior da face (AFAI) e o padrão de crescimento da face passou a ser considerado equilibrado (mesofacial). Os incisivos superiores reduziram sua protrusão e inclinação vestibular, enquanto que os incisivos inferiores protruíram e mantiveram a inclinação para lingual (Tabela 1).

Tabela 1: Valores obtidos com a análise esquelética da paciente antes e após ERM, comparadas aos valores de normalidade.

MEDIDAS UTILIZADAS	CEFALOMETRIA ANTES DA ERM	CEFALOMETRIA APÓS ERM	VALOR PADRÃO
SNA	85°	84°	82°
SNB	87°	86°	80°
ANB	-2°	-2°	2°
SND	86°	83°	76°
PL.OCLUSAL	14°	17°	14°
1.NA	30°	27°	22°
1.NB	17°	20°	25°
1-NA	7 mm	5 mm	4 mm
1-NB	3 mm	3 mm	4 mm
GoGnSN	28°	32°	32°
EIXOY	62°	64°	59,4°
AFAI	58 mm	60 mm	60 mm

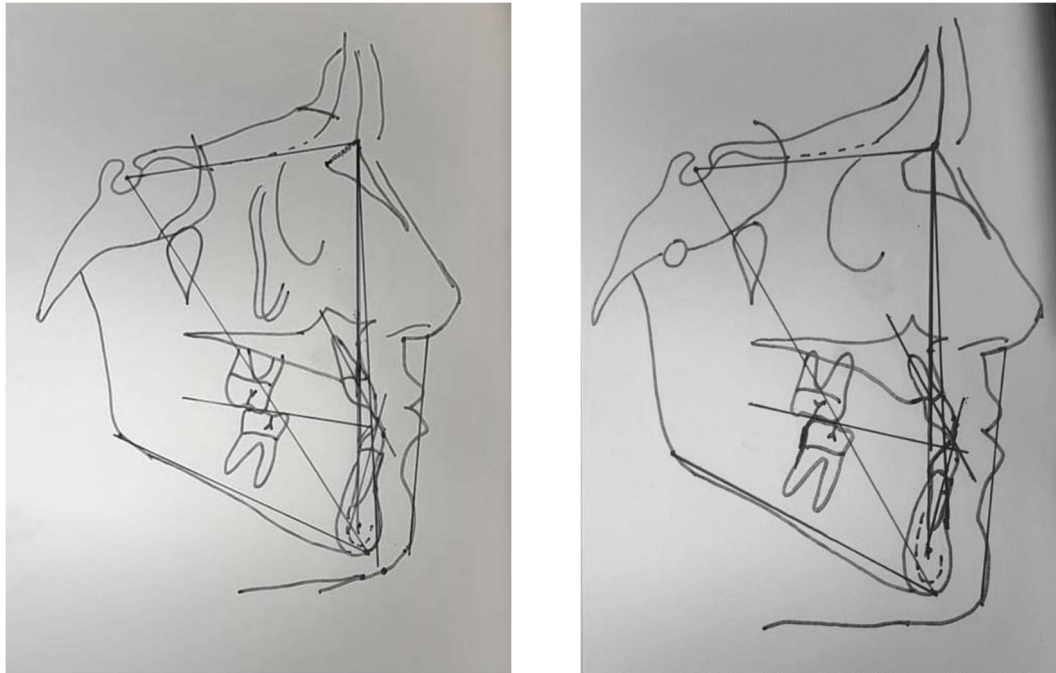


Figura 5: Traçados Cefalométricos antes e após ERM

O questionário de qualidade de vida (COHQoL) respondido pela paciente mostrou que antes do tratamento a saúde bucal era considerada por ela como excelente, no entanto suas condições bucais atrapalhavam de forma moderada sua vida e cotidiano (Tabela 2). Após o tratamento a paciente continuou considerando sua saúde bucal excelente, sendo que suas condições bucais ainda atrapalhavam sua vida, mostrando diminuição da ocorrência de problemas enquanto dormia (13), preocupação por não ser tão saudável quanto aos outros (27) e faltas na escola (29) relacionados aos seus dentes, lábios, maxilares ou boca. Contudo teve aumento na ocorrência de dificuldade para beber ou comer alimentos quentes ou gelados (19), sentir-se tímido ou envergonhado (22) e evitar sorrir ou rir quando perto de outros (35) por causa dos seus dentes, lábios, maxilares ou boca (Anexo D).

Tabela 2: Respostas obtidas pela paciente infantil relacionadas ao questionário infantil antes e depois da ERM.

Respostas Perguntas	Questionário infantil antes da ERM						Questionário infantil depois da ERM					
	N	1/2	Av	Vv	Td	Ns	N	1/2	Av	Vv	Td	Ns
5		X						X				
7		X						X				
8	X						X					
9				X						X		
11	X						X					
13			X					X				
14		X						X				
19		X							X			
22			X							X		
23				X						X		
25	X						X					
27		X					X					
29			X					X				
32			X						X			
35	X								X			
39				X						X		

Legenda: **N**- nunca, **1/2**- uma ou duas vezes, **Av**- algumas vezes, **Vv**-várias vezes, **Td**- todos os dias ou quase todos, **Ns**- não sei

O questionário de qualidade de vida respondido pelos pais mostrou que, antes do tratamento, eles consideravam a saúde oral da paciente regular, o bem-estar um pouco alterado pela condição oral, e observavam prejuízo na escola algumas vezes devido às condições orais. Após o tratamento os pais relataram que a saúde oral da paciente passou a ser considerada muito boa, o bem-estar foi considerado pouco afetado pelas condições orais e os problemas bucais mostraram prejuízo em algumas vezes na escola. As ocorrências de problemas com dor (3), timidez ou vergonha (28), preocupação com o que as outras pessoas pensam (34) e provocações ou apelidos (29) relacionados aos dentes, lábios, maxilares ou boca da paciente aumentou de acordo com a percepção da responsável. Entretanto, os problemas relacionados com machucados na boca (5), ansiedade ou medo (19), dificuldade para prestar atenção na escola (21) e ciúmes dos pais ou de outros membros da família (43) diminuíram na visão da responsável.

Tabela 3: Respostas obtidas a partir da responsável pela paciente infantil relacionada ao questionário dos pais antes e depois da ERM.

Respostas Perguntas	Questionário dos pais antes da ERM						Questionário dos pais após ERM					
	N	1/2	Av	Fq	Td	Ns	N	1/2	Av	Fq	Td	Ns
3		X							X			
5			X					X				
6			X						X			
8			X						X			
9			X						X			
10			X				X					
11	X						X					
14	X						X					
18	X						X					
19			X					X				
28	X										X	
34			X								X	
20		X						X				
21						X	X					
24			X						X			
29						X			X			
36			X						X			
37	X						X					
40	X						X					
43			X				X					

Legenda: **N**- nunca, **1/2**- uma ou duas vezes, **Av**- algumas vezes, **Fq**- frequentemente, **Td**- todos os dias ou quase todos, **Ns**- não sei

A paciente e sua responsável relataram ter percebido melhora da respiração e audição que pode ter possibilitado, assim como é relatado por Mcnamara (2000), uma melhora funcional sem necessidade de realizar osteotomias invasivas.

5 DISCUSSÃO

O presente estudo teve como objetivo analisar as alterações promovidas através da ERM em uma paciente pré-adolescente, segundo Bueno et al. (2016) a ERM ou disjunção maxilar, é um dos procedimentos clínicos mais consagrados na prática odontológica, por sua eficiência e previsibilidade, uma vez que o objetivo principal é a disjunção maxilar por meio de expansores palatinos, para melhorar a dimensão transversal dos pacientes acometidos pelas deficiências maxilares como relatado no caso clínico. Desse modo, a ERM é utilizada com o objetivo de corrigir o desenvolvimento maxilar (MCNAMARA, 2000), sendo este o objetivo primário do tratamento proposto neste relato.

Além disso, como descrito na literatura (SANTOS et al., 2021; BRINDER, 2004; HOPPE et al., 2019 e NGAN et al., 1998) os pacientes nessas circunstâncias podem apresentar apinhamento dentário, palato ogival, mordida cruzada posterior, discrepâncias mandibulares, recessões gengivais, sinusites de repetição e dificuldades respiratórias como diagnosticados no caso em questão.

Nos aspectos clínicos iniciais encontrados na paciente pode-se destacar o apinhamento dental, que vem acompanhado da mordida cruzada anterior e posterior, este colapso oclusal e apinhamento são mencionados por Santos et al. (2021) que aponta a deficiência transversa maxilar como fator primário para apinhamento dental em que a posição dos dentes superiores reflete na discrepância esquelética e esta condição resulta em mordida cruzada. A partir da ERM tivemos uma leve melhora na condição de apinhamento e na oclusão da paciente, possibilitando a correção da mordida cruzada posterior, como descrito na literatura.

Os resultados deste relato possibilitaram confirmar que houve a ruptura da sutura palatina mediana (Figura 3) mesmo com a paciente estando no final do pico de crescimento puberal, pois segundo alguns autores como Hass (1970) e Wertz (1970), a ERM antes do pico de maturação esquelética tem maiores efeitos esqueléticos do que quando é realizada após o pico de crescimento. Segundo Silva Filho (1987) a terapêutica dos aparelhos expansores está relacionada à sutura palatina existente na maxila, usando forças colaterais com objetivo de romper abruptamente essa sutura no processo de expansão ortopédica da maxila. Após ser rompida, a sutura se reorganiza por um processo fisiológico do organismo para que ocorra um reparo do tecido conjuntivo e formação de um novo osso (SILVA FILHO, 1987). Além do rompimento da sutura palatina, a ERM ocasionou o diastema entre os incisivos

centrais superiores no presente caso com aumento das dimensões maxilares e passados alguns dias ocorreu diminuição desse diastema com retorno dos incisivos a posição inicial, como descrito por LIMA FILHO (2009) as fibras transeptais que ligam os incisivos centrais superiores induzem a movimentação desses dentes, resultando no fechamento do diastema produzido durante a expansão.

Segundo Omar Filho (2007) a abertura da sutura ocorre em V com abertura maior na região anterior. Quando acionado o parafuso, ocorre o afastamento das metades do aparelho, criando uma força equivalente à resistência da estrutura esquelética da face, o que leva ao afastamento das metades maxilares, abrindo a sutura palatina mediana de forma pendular no sentido horizontal. A sutura apresenta maior abertura na região da espinha nasal anterior (ENA) quando comparada à região da espinha nasal posterior (ENP), em decorrência dos pilares posteriores de sustentação da maxila na base do crânio, como por exemplo os processos pterigóides do osso esfenóide, possibilitando uma maior expansão e ganho de espaço na região anterior da maxila. O mesmo aconteceu neste relato, confirmado pela radiografia oclusal e pelo aumento em largura das distâncias interpremolares e intermolares que tiveram acréscimo de 6mm e 3mm, respectivamente. Embora a distância intercaninos seja utilizada de referência para medir a largura maxilar, neste caso em questão optou-se por não a utilizar devido à posição que se encontrava ao início do tratamento (Figura 1). Apesar disso, sua posição ao final do tratamento mostrou um acréscimo de 3mm em largura, mas os caninos podem ter se movimentado em direção ao arco dental devido ao aumento do perímetro do arco proporcionado pela ERM.

A arcada inferior também é citada por diversos autores, como Lima Filho (2009), com possíveis alterações em sua dimensão e diminuição do apinhamento advindas da ERM, de forma indireta. De acordo com Lima e Lima et al. (2004) e Lima Filho (2009) temos a confirmação da ocorrência da expansão indireta do arco inferior, além de outros fatores como obtenção de espaço para correção de apinhamento dentário, correção da inclinação axial dos dentes posteriores e melhora na estética do sorriso, além de possibilitar uma melhor projeção dentária lateral para preencher os cantos do sorriso dando mais volume as comissuras labiais. No presente relato foi observado na análise das fotografias intra-orais, que a sobrecorreção da ERM estava maior logo após o tratamento (Figura 3) do que ao final do período de acompanhamento (Figura 4), este fato pode ser devido a mudança na inclinação axial dos dentes póstero inferiores, contudo a confirmação desses achados clínicos

demandam um estudo mais aprofundado das condições mandibulares antes e após ERM, não tendo sido este o foco do caso clínico.

Após a ERM foi relatado pela paciente e sua responsável melhora na audição e fonação da mesma a partir de perguntas feitas para as mesmas a respeito de alterações perceptíveis, sendo condizentes com os relatos de Bueno et al. (2016) que verificaram que a ERM também pode trazer resultados positivos para a anatomia oral e da nasofaringe e assim efeitos benéficos na audição e fonação a partir de alterações esqueléticas e musculares.

A cavidade nasal também é citada por Jorge et al. (2011) como uma das estruturas que sofrem alterações com a ERM, sendo destinada para preparar o ar que alcança os pulmões através de sua umidificação, do ajuste da temperatura e da remoção de infecções e partículas impuras. Um dos maiores estudiosos da ERM, Haas (1965), observou que a abertura da sutura palatina mediana se estende superiormente até a cavidade nasal, onde as paredes externas da cavidade nasal moveram-se lateralmente, além de apresentarem outras alterações, que tem como efeito o aumento da capacidade respiratória. Araújo et al (2021) analisaram os efeitos da ERM em radiografias cefalométricas pósterio-anteriores e observaram que a largura nasal apresentou aumento, estatisticamente significativo, após a intervenção de expansão maxilar. Neste relato a paciente e sua responsável relataram uma melhora no padrão respiratório, contudo para comprovar esses achados faz-se necessário análise mais aprofundada das estruturas e do sistema respiratório.

Na análise cefalométrica do presente caso foi observado que o ângulo SNA foi apresentou uma redução da protrusão maxilar após a ERM, ou seja, o ponto A deslocou-se para trás. Em contrapartida Souza et al (2022) perceberam suave deslocamento para frente e acentuado deslocamento para baixo do ponto A após ERM. Concordando com estes achados Davis e Kronman (1969) observaram que o ponto A se moveu para frente como resultado da separação da sutura palatina.

Neste relato, o ângulo SNB também diminuiu após a ERM com redução da protrusão mandibular. Além disso, as medidas de Eixo Y, GoGnSN e AFAI apresentaram aumento após ERM, indicando um giro da mandíbula no sentido horário e conseqüente aumento da dimensão vertical da face. Garib et al. (2001) e Santos et al. (2021) observaram uma rotação para baixo da mandíbula logo após ERM e argumentaram que o movimento da maxila durante o período de expansão pode

causar contatos dentais prematuros, que podem ser responsáveis pela rotação da mandíbula.

Os incisivos superiores da paciente inclinaram para palatina e os incisivos inferiores mantiveram sua inclinação para lingual após ERM, o que difere dos achados de Souza et al. (2022) que constataram uma inclinação para vestibular dos incisivos superiores e Santos et al. (2021) que observaram que os incisivos inferiores inclinaram para lingual após ERM.

Em relação ao questionário respondido pela paciente e pelos pais pode-se apontar fatores relacionados a melhora da qualidade de vida após a ERM, como descrito por Mcnamara (2000). A percepção dos pais após a realização da ERM ressalta fatores como melhora em relação a respiração bucal da paciente e diminuição de machucados na boca, contudo a responsável pela paciente relatou aspectos pessoais e psicológicos importantes, como diminuição do ciúme da mesma com membros da família, maior timidez e preocupação com sua saúde e estética bucal, uma vez que o tratamento pode ter direcionado a atenção da paciente em relação a sua condição oral.

No questionário respondido pela paciente após a ERM foi relatado a melhora na qualidade do sono e no aspecto escolar pela diminuição das faltas devido a consultas e problemas orais. Adverso a isso o aumento da vergonha e timidez da paciente após a ERM. Esta condição pode estar relacionada ao uso do aparelho ortodôntico que embora seja intra-oral, aparece ao sorrir e dificulta a fala por estar apoiado no palato.

Ao analisar os efeitos imediatos da ERM, por meio de exames tomográficos e questionários de qualidade de vida, Zuka et al. (2015) encontraram a melhora na qualidade de vida quanto a função respiratória, fonação, sono e estética, demonstrando semelhança com os achados deste relato.

Estudos em população maior submetida a ERM podem permitir uma análise mais conclusiva sobre os efeitos deste procedimento ortodôntico na qualidade de vida relacionada a saúde bucal.

6 CONCLUSÃO

De acordo com os resultados observados neste relato de caso, pode-se concluir que:

- As relações esqueléticas e dentárias da paciente no sentido antero-posterior e vertical mostraram pequenas alterações, onde o padrão esquelético de classe III foi mantido, houve um leve aumento na dimensão vertical e os incisivos superiores inclinaram para lingual enquanto os incisivos inferiores inclinaram para vestibular.
- A ERM possibilitou um aumento em largura do arco superior a partir da ruptura da sutura palatina mediana e apresentou melhora no formato do arco maxilar.
- O questionário de qualidade de vida relacionada a saúde bucal mostrou que, na percepção da paciente e sua responsável, a maioria dos problemas cotidianos relacionados aos dentes, lábios, maxilares ou boca permaneceram praticamente inalterados antes e após ERM.

REFERÊNCIAS

- Andrucioli, Marcela Cristina Damião; Matsumoto, Mírian Aiko Nakane. Deficiência transversa da maxila: alternativas de tratamento frente à maturação esquelética precoce. *Dental Press J. Orthod.* [Internet]. Jan 2020 [citado em 02 de maio de 2021]; v.25, n.1, p.70-79.
- Araújo, L. S. et al. Efeitos, ao longo prazo, da expansão rápida da maxila sobre a largura da cavidade nasal. *Brazilian Journal of Development* ISSN: 2525-8761. Curitiba, v.7, n.10, p. 22934-22949 oct. 2021
- Baccetti, T., L., Franchi, et al. Treatment timing for rapid maxillary expansion. *Angle Orthod*, v.71, n.5, Oct, p.343-50. 2001.
- Baratieri, Carolina et al. Efeitos transversais da expansão rápida da maxila em pacientes com má oclusão de Classe II: avaliação por Tomografia Computadorizada Cone-Beam. *Dental Press Journal of Orthodontics* [online]. 2010, v. 15, n. 5 [Acessado 2 Novembro 2022] , pp. 89-97.
- Barbosa, Taís de Souza; Steiner-Oliveira, Carolina; Gavião, Maria Beatriz Duarte. Tradução e adaptação brasileira do Parental-Caregiver Perceptions Questionnaire (P-CPQ). *Saúde e soc.*, 19 (3): 698-708, Set 2010.
- Bos A, Hoogstraten J, Prah-Andersen B. Expectations of treatment and satisfaction with dentofacial appearance in orthodontic patients. *American Journal of Orthodontics and Dentofacial Orthopedics*, 123 : 127 – 132, 2003.
- Bueno, Claudine Devicari et al. Efeitos da expansão rápida de maxila na audição: revisão sistemática da literatura. *Audiology - Communication Research* [online]. 2016, v. 21, n. 0 [Acessado 2 Novembro 2022] , e1708.
- Cameron, C. G., Franchi, L., et al. Long-term effects of rapid maxillary expansion: a posteroanterior cephalometric evaluation. *Am J Orthod Dentofacial Orthop*, v.121, n.2, Feb, p.129-35; quiz 193. 2002.
- Chang, J. Y., J. A. McNamara, Jr., et al. A longitudinal study of skeletal side effects induced by rapid maxillary expansion. *Am J Orthod Dentofacial Orthop*, v.112, n.3, Sep, p.330-7. 1997.
- Chung, C. H. e Font, B. Skeletal and dental changes in the sagittal, vertical, and transverse dimensions after rapid palatal expansion. *Am J Orthod Dentofacial Orthop*, v.126, n.5, Nov, p.569-75. 2004.
- Davis, W. M. e Kronman, J. H. Anatomical changes induced by splitting of the midpalatal suture. *Angle Orthod*, v.39, n.2, Apr, p.126-32. 1969.
- Davidovitch, M., Efstathiou, S., et al. Skeletal and dental response to rapid maxillary expansion with 2- versus 4-band appliances. *Am J Orthod Dentofacial Orthop*, v.127, n.4, Apr, p.483-92. 2005.

De Rossi, Moara, Stuani, Maria Bernadete Sasso e Silva, Léa Assed Bezerra. Avaliação cefalométrica das alterações verticais e anteroposteriores associadas ao uso do expansor maxilar com cobertura oclusal. *Dental Press Journal of Orthodontics* [online]. 2010, v. 15, n. 3 [Acessado 2 Novembro 2022] , pp. 62-70.

Geran, R. G., McNamara, J. A., Jr., et al. A prospective long-term study on the effects of rapid maxillary expansion in the early mixed dentition. *Am J Orthod Dentofacial Orthop*, v.129, n.5, May, p.631-40. 2006.

Garib, D., J. Henriques, et al. Avaliação cefalométrica longitudinal das alterações produzidas pela expansão rápida da maxila. *R. Dental Press. Odontol. Ortop. Facial*, v.6, n.5, p.17-30. 2001.

Gautam, P., Valiathan, A., Adhikaric, R. Stress and displacement patterns in the craniofacial skeleton with rapid maxillary expansion: A finite element method study. *Am J Orthod Dentofacial Orthop*; 132:5.e1-5.e11, 2007.

Haas, A. J. Rapid expansion of the maxillary dental arch and nasal cavity by opening the midpalatal suture. *Angle Orthod*, v.31, n.2, Apr., 1961, p.73-90. 1961.

Huertas, D. e Ghafari, J. New posteroanterior cephalometric norms: a comparison with craniofacial measures of children treated with palatal expansion. *Angle Orthod*, v.71, n.4, Aug, p.285-92. 2001.

Korn, E. L. e Baumrind, S. Transverse development of the human jaws between the ages of 8.5 and 15.5 years, studied longitudinally with use of implants. *J Dent Res*, v.69, n.6, Jun, p.1298-306. 1990.

Jorge, Edmilsson Pedro et al. Avaliação do efeito da expansão rápida da maxila na via aérea superior, por meio da nasofibrosopia: descrição da técnica e relato de caso. *Dental Press Journal of Orthodontics* [online]. 2011, v. 16, n. 1 [Acessado 2 Novembro 2022] , pp. 81-89.

Jorge, Edmilsson Pedro et al. Avaliação do efeito da expansão rápida da maxila no padrão respiratório, por meio da rinomanometria anterior ativa: descrição da técnica e relato de caso. *Dental Press Journal of Orthodontics* [online]. 2010, v. 15, n. 6 [Acessado 2 Novembro 2022] , pp. 71-79.

Jokovic, A. et al. Validity and reliability of a questionnaire for measuring child oral-health related quality of life. *Journal of Dental Research, United States*, v. 81, n. 7, p. 459-463, July 2002.

Jokovic, A. et al. Questionnaire for measuring oral health-related quality of life in eight-to ten-year-old children. *Pediatric Dentistry, United States*, v. 26, n. 6, p. 512-518, nov./dec. 2004.

Korn, E. L. e Baumrind, S. Transverse development of the human jaws between the ages of 8.5 and 15.5 years, studied longitudinally with use of implants. *J Dent Res*, v.69, n.6, Jun, p.1298-306. 1990.

Lima, A. L. C. S. Expansão rápida do palato na dentição mista como única intervenção em pacientes Classe I: Acompanhamento até dentição permanente. (mestrado). Departamento de Odontopediatria e Ortodontia, Universidade Federal do Rio de Janeiro, Rio de Janeiro, 2002. 97p.

Lima, A.C., Lima, A.L., et al. Spontaneous mandibular arch response after rapid palatal expansion: A long-term study on Class I malocclusion. *Am J Orthod Dentofacial Orthop*; 126:576-82, 2004.

Lima Filho, R. M., Lima, A. L.. Long-term outcome in a patient with Class I malocclusion with severe crowding treated without extractions. *Am J Orthod Dentofacial Orthop*, v.126, n.4, Oct, p.496-505. 2004.

Lima Filho, Roberto M. A. Alterações na dimensão transversal pela expansão rápida da maxila. *Revista Dental Press de Ortodontia e Ortopedia Facial [online]*. 2009, v. 14, n. 5 [Acessado 2 Novembro 2022] , pp. 146-157

Locker D, Jokovic A, Stephens M, Kenny D, Tompson B, Guyatt G. Family impact of child oral and oro-facial conditions. *Community Dentistry and Oral Epidemiology* 30: 438-448, 2002.

_____. Long-term posttreatment evaluation of rapid palatal expansion. *Angle Orthod*, v.50, n.3, Jul, p.189-217. 1980.

Malkoç, S., Usümez, S., Iseri, H. Long-term effects of symphyseal distraction and rapid maxillary expansion on pharyngeal airway dimensions, tongue, and hyoid position. *Am J Orthod Dentofacial Orthop*; 132:769-75, 2007.

Oliveira de Felipe, N.L., Da Silveira, A.C., Viana, G., et al. Relationship between rapid maxillary expansion and nasal cavity size and airway resistance: Short- and long-term effects. *Am J Orthod Dentofacial Orthop*; 134:370-82, 2008.

Palaisa, J., Ngan, P., Martin, C., Razmus, T. Use of conventional tomography to evaluate changes in the nasal cavity with rapid palatal expansion. *Am J Orthod Dentofacial Orthop*; 132:458-66, 2007.

_____. Palatal expansion: just the beginning of dentofacial orthopedics. *Am J Orthod*, v.57, n.3, Mar, p.219-55. 1970.

Provatidis, C., Georgiopoulos, B., et al. On the FEM modeling of craniofacial changes during rapid maxillary expansion. *Medical Engineering & Physics*, v.29, p.566-579. 2008.

Santos, R. C. et al. Análise esquelética e dentária da resposta espontânea da mandíbula à expansão rápida da maxila: estudo longitudinal. *Brazilian Journal of Health Review* ISSN: 2595-6825 Curitiba, v.4, n.5, p. 22903-22920 sep./oct. 2021

Souza, D. A. et al. Alterações esqueléticas e dentárias da expansão rápida da maxila: Estudo longitudinal. *Brazilian Journal of Health Review*, Curitiba, v.5, n.1, p. 1947-1964 jan./fev. 2022

Rossi, R. R. P.; Araújo, M. T. De .; Bolognese, A. M.. Expansão maxilar em adultos e adolescentes com maturação esquelética avançada. *Revista Dental Press de Ortodontia e Ortopedia Facial*, v. 14, n. 5, p. 43–52, set. 2009.

Silva Filho, O. G. et al.. Comportamento da sutura palatina mediana em crianças submetidas à expansão rápida da maxila: avaliação mediante imagem de tomografia computadorizada. *Revista Dental Press de Ortodontia e Ortopedia Facial*, v. 12, n. 3, p. 94–103, maio 2007.

_____. The Treatment of Maxillary Deficiency by Opening the Midpalatal Suture. *Angle Orthod*, v.35, Jul, p.200-17. 1965.

Torres, C.S. Validação das Formas Curtas da Versão Brasileira do Child Perceptions Questionnaire 11-14 (Cpq11-14). Dissertação apresentada ao Colegiado do Programa de Pós-Graduação da Faculdade de Odontologia da Universidade Federal de Minas Gerais, como requisito parcial para obtenção do grau de Mestre em Odontologia (Odontopediatria). Belo Horizonte, 2008.

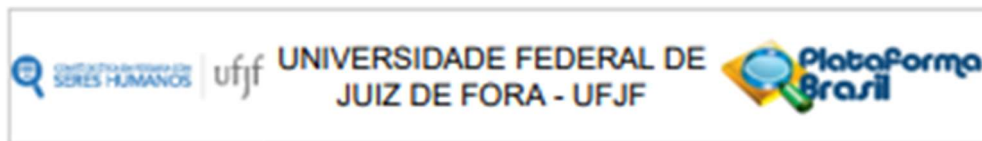
Velazquez, P., Benito, E., et al. Rapid maxillary expansion. A study of the long-term effects. *Am J Orthod Dentofacial Orthop*, v.109, n.4, Apr, p.361-7. 1996.

Wertz, R. A. Skeletal and dental changes accompanying rapid midpalatal suture opening. *Am J Orthod*, v.58, n.1, Jul, p.41-66. 1970.

Wertz, R. e M. Dreskin. Midpalatal suture opening: a normative study. *Am J Orthod*, v.71, n.4, Apr, p.367-81. 1977.

Zuka, Edna Namiko, Feres, Murilo Fernando Neuppmann and Pignatari, Shirley Shizue Nagata. Immediate impact of rapid maxillary expansion on upper airway dimensions and on the quality of life of mouth breathers. *Dental Press Journal of Orthodontics [online]*, v. 20, n. 3, p. 43-49, 2015.

ANEXO A – Aprovação do Comitê de Ética



PARECER CONSUBSTANCIADO DO CEP

DADOS DO PROJETO DE PESQUISA

Título da Pesquisa: Análise dos efeitos esqueléticos e dentários da expansão rápida da maxila e seu impacto na qualidade de vida relacionada à saúde bucal

Pesquisador: JANAINA CRISTINA GOMES

Área Temática:

Versão: 2

CAAE: 67762523.7.0000.5147

Instituição Proponente: Campus Avançado Governador Valadares -UFJF

Patrocinador Principal: Financiamento Próprio

DADOS DO PARECER

Número do Parecer: 6.209.788

Apresentação do Projeto:

As informações elencadas nos campos "Apresentação do Projeto", "Objetivo da Pesquisa" e "Avaliação dos Riscos e Benefícios" foram retiradas do arquivo Informações Básicas da Pesquisa.

Apresentação: "Trata-se de um estudo observacional de braço único, cujo objetivo será analisar os efeitos esqueléticos e dentários e o impacto na qualidade de vida relacionada à saúde bucal, antes e após, tratamento ortodôntico com Expansão Rápida da Maxila em indivíduo com deficiência maxilar transversa em fase final de dentição mista."

Objetivo da Pesquisa:

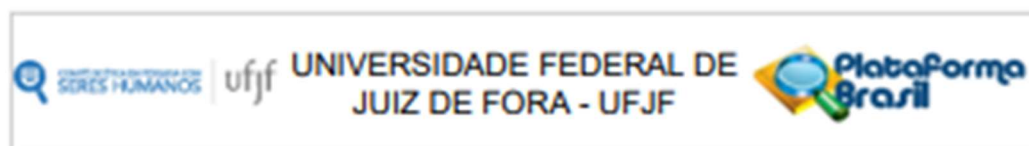
Objetivo primário: Relatar o caso de indivíduo em fase final de dentição mista que possui atresia maxilar transversa e será tratado com procedimento ortodôntico interceptativo e acompanhado até momento oportuno para realização de tratamento ortodôntico corretivo.

Objetivo secundário: Avaliar os efeitos esqueléticos e dentários nas dimensões antero-posterior, vertical e transversal da maxila e mandíbula; Avaliar clinicamente aumento do perímetro do arco e diminuição do apinhamento dentário, decorrentes da ERM. Analisar o impacto na qualidade de vida relacionada à saúde bucal do participante e seu responsável antes e após ERM."

Avaliação dos Riscos e Benefícios:

Riscos: Haverá a existência de risco mínimo previsível, de contaminação cruzada e desconforto para o paciente. Entretanto, serão seguidos os protocolos de biossegurança e controle de

Endereço: JOSE LOURENCO KELMER S/N
Bairro: SAO PEDRO **CEP:** 36.036-000
UF: MG **Município:** JUIZ DE FORA
Telefone: (32)2102-3788 **E-mail:** cep.prop@ufjf.br



Continuação do Parecer: 6.299.798

comportamento infantil. Será garantido o sigilo sobre a identificação e as informações referentes ao participante."

Benefícios: "Os benefícios ao participante serão: Tratamento ortodôntico interceptativo durante a fase de dentição mista que possibilitará melhora na oclusão e no apinhamento dentário; Tratamento ortopédico da deficiência transversal da maxila em fase de surto de crescimento puberal que promoverá crescimento harmônico dos maxilares; Benefícios estéticos a curto prazo; Análise do impacto na qualidade de vida relacionada à saúde bucal antes e após procedimento."

Comentários e Considerações sobre a Pesquisa:

O projeto está bem estruturado, delineado e fundamentado, sustenta os objetivos do estudo em sua metodologia de forma clara e objetiva, e se apresenta em consonância com os princípios éticos norteadores da ética na pesquisa científica envolvendo seres humanos elencados na resolução 466/12 do CNS e com a Norma Operacional Nº 001/2013 CNS.

Considerações sobre os Termos de apresentação obrigatória:

O protocolo de pesquisa está em configuração adequada, apresenta FOLHA DE ROSTO devidamente preenchida, com o título em português, identifica o patrocinador pela pesquisa, estando de acordo com as atribuições definidas na Norma Operacional CNS 001 de 2013 item 3.3 letra a; e 3.4.1 item 16. Apresenta o TERMO DE CONSENTIMENTO LIVRE ESCLARECIDO em linguagem clara para compreensão dos participantes, apresenta justificativa e objetivo, campo para identificação do participante, descreve de forma suficiente os procedimentos, informa que uma das vias do TCLE será entregue aos participantes, assegura a liberdade do participante recusar ou retirar o consentimento sem penalidades, garante sigilo e anonimato, explicita riscos e desconfortos esperados, indenização diante de eventuais danos decorrentes da pesquisa, contato do pesquisador e do CEP e informa que os dados da pesquisa ficarão arquivados com o pesquisador pelo período de cinco anos, de acordo com as atribuições definidas na Resolução CNS 466 de 2012, itens: IV letra b; IV.3 letras a, b, d, e, f, g e h; IV. 5 letra d e XI.2 letra f. Apresenta o INSTRUMENTO DE COLETA DE DADOS de forma pertinente aos objetivos delineados e preserva os participantes da pesquisa. O Pesquisador apresenta titulação e experiência compatível com o projeto de pesquisa, estando de acordo com as atribuições definidas no Manual Operacional para CEPs. Apresenta DECLARAÇÃO de infraestrutura e de concordância com a realização da pesquisa de acordo com as atribuições definidas na Norma Operacional CNS 001 de 2013 item 3.3 letra h.

Endereço: JOSE LOURENCO KELMER S/N
 Bairro: SAO PEDRO CEP: 36.036-900
 UF: MG Município: JUIZ DE FORA
 Telefone: (32)2102-3788 E-mail: cep.propri@ufjf.br

Continuação do Parecer: 6.209.788

Conclusões ou Pendências e Lista de Inadequações:

Diante do exposto, e atendidas as pendências anteriormente apresentadas, o projeto está aprovado, pois está de acordo com os princípios éticos norteadores da ética em pesquisa estabelecido na Res. 466/12 CNS e com a Norma Operacional Nº 001/2013 CNS, segundo este relator, aguardando a análise do Colegiado. Data prevista para o término da pesquisa: 30/08/2024

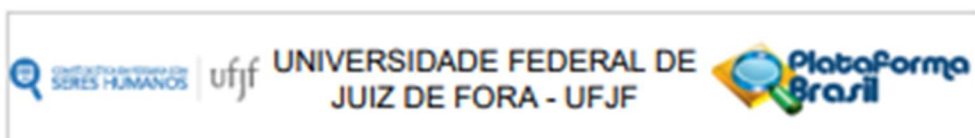
Considerações Finais a critério do CEP:

Este parecer foi elaborado baseado nos documentos abaixo relacionados:

Tipo Documento	Arquivo	Postagem	Autor	Situação
Informações Básicas do Projeto	PB INFORMACOES BASICAS_DO_PROJETO_2090093.pdf	20/06/2023 16:46:37		Aceito
Projeto Detalhado / Brochura Investigador	projeto detalhado comitee etica.pdf	20/06/2023 16:43:56	JANAINA CRISTINA GOMES	Aceito
TCLE / Termos de Assentimento / Justificativa de Ausência	TCLEResponsavelnovo.pdf	20/06/2023 16:42:40	JANAINA CRISTINA GOMES	Aceito
TCLE / Termos de Assentimento / Justificativa de Ausência	Assentimentonovo.pdf	20/06/2023 16:41:26	JANAINA CRISTINA GOMES	Aceito
Outros	Curriculum2023.pdf	07/03/2023 14:44:08	JANAINA CRISTINA GOMES	Aceito
Outros	CurriculoLattespedro.pdf	07/03/2023 14:42:59	JANAINA CRISTINA GOMES	Aceito
Folha de Rosto	folhaDeRostoERM.pdf	15/02/2023 15:42:10	JANAINA CRISTINA GOMES	Aceito
Outros	CPQ11_14_ISF16_questionarioparacriancas.pdf	15/02/2023 15:29:05	JANAINA CRISTINA GOMES	Aceito
Outros	P_CPO_questionarioparapais.pdf	15/02/2023 15:28:40	JANAINA CRISTINA GOMES	Aceito
Outros	Termodesigilo_1.pdf	15/02/2023 15:28:17	JANAINA CRISTINA GOMES	Aceito
Declaração de Instituição e Infraestrutura	Declaracaoinfra.pdf	15/02/2023 15:25:23	JANAINA CRISTINA GOMES	Aceito

Situação do Parecer:

Endereço: JOSE LOURENCO KELMER S/N
 Bairro: SAO PEDRO CEP: 36.036-900
 UF: MG Município: JUIZ DE FORA
 Telefone: (32)2102-3788 E-mail: cep.propq@ufjf.br



Continuação do Parecer: 6.209.788

Aprovado

Necessita Apreciação da CONEP:

Não

JUIZ DE FORA, 31 de Julho de 2023

Assinado por:
Iluska Maria da Silva Coutinho
(Coordenador(a))

Endereço: JOSE LOURENCO KELMER S/N
Bairro: SAO PEDRO **CEP:** 36.036-900
UF: MG **Município:** JUIZ DE FORA
Telefone: (32)2102-3788 **E-mail:** cnp.prop@ufjf.br

APÊNDICE A – Termo de consentimento livre e esclarecido paciente (TCLE)



TERMO DE ASSENTIMENTO LIVRE E ESCLARECIDO

Gostaríamos de convidar você a participar como voluntário (a) da pesquisa “Análise dos efeitos esqueléticos e dentários da expansão rápida da maxila e seu impacto na qualidade de vida relacionada à saúde bucal”. O motivo que nos leva a realizar esta pesquisa é para analisar o tratamento da atresia da arcada superior e os efeitos do tratamento ortodôntico (aparelho) com expansão da arcada superior e o impacto deste tratamento no seu cotidiano e na sua saúde mental, emocional e física. Nesta pesquisa pretendemos relatar o seu tratamento através do estudo das radiografias, fotografias dos dentes e aplicação de questionários realizados antes e após o tratamento da atresia da arcada superior.

Caso você concorde em participar, vamos fazer as seguintes atividades com você: limpeza dos dentes, instalação de dispositivo ortodôntico nos dois últimos dentes da sua arcada superior, denominado bandas ortodônticas, cópia dos dentes com material apropriado para moldar, instalação de aparelho ortodôntico, ativação do aparelho, controle e acompanhamento do tratamento e dos resultados, aplicação de questionários, fotografias e radiografias para análise dos efeitos deste tratamento. Esta pesquisa tem alguns riscos, que são: risco mínimo previsível, de contaminação cruzada e desconforto durante o tratamento. Mas, para diminuir a chance desses riscos acontecerem, serão seguidos os protocolos de biossegurança e controle de comportamento infantil. Será garantido o sigilo sobre a sua identificação e as suas informações.

A pesquisa pode ajudar a analisar os resultados do tratamento ortodônticos (nos dentes) e ortopédicos (no osso) e se os resultados deste tratamento poderão ser percebidos, por você e seu responsável, nas atividades cotidianas e na saúde mental, física e emocional do menor. Os benefícios ao participante serão: Tratamento ortodôntico conservador durante a fase de troca dos dentes de leite pelos permanentes que possibilitará melhora no contato dos dentes superiores com os inferiores e no desalinhamento dos dentes; Tratamento ortopédico (no osso) da atresia da arcada superior durante fase de crescimento do menor, que irá possibilitar um crescimento harmônico das arcadas superior e inferior, além de benefícios estéticos a curto prazo.

Para participar desta pesquisa, o responsável por você deverá autorizar e assinar um termo de consentimento. Para participar deste estudo você não vai ter nenhum custo, nem receberá qualquer vantagem financeira. Apesar disso, se você tiver algum dano por causa das atividades que fizermos com você nesta pesquisa, será assegurado a você o direito à assistência integral e gratuita pelo tempo que for necessário, além de você ter direito de buscar indenização.

Você terá todas as informações que quiser sobre esta pesquisa e estará livre para participar ou recusar-se a participar. Mesmo que você queira participar agora, você pode voltar atrás ou parar de participar a qualquer momento. A sua participação é voluntária e o fato de não querer participar não vai trazer qualquer penalidade ou mudança na forma em que você é atendido (a). O pesquisador não vai divulgar seu nome. Os resultados da pesquisa estarão à sua disposição quando finalizada. Seu nome ou o material que indique sua participação não será liberado sem a permissão do responsável por você.

Você não será identificado (a) em nenhuma publicação que possa resultar. O responsável por você poderá retirar o consentimento ou interromper a sua participação a qualquer momento.

Este termo de consentimento encontra-se impresso em duas vias originais, sendo que uma será arquivada pelo pesquisador responsável e a outra será fornecida a você. Os dados coletados na pesquisa ficarão arquivados com o pesquisador responsável por um período de 5 (cinco) anos. Decorrido este tempo, o pesquisador avaliará os documentos com para a sua destinação final, de acordo com a legislação vigente. Os pesquisadores tratarão a sua identidade com padrões profissionais de sigilo, atendendo a legislação brasileira (Resolução Nº 466/12 do Conselho Nacional de Saúde), utilizando as informações somente para fins acadêmicos e científicos.

Sei que a qualquer momento poderei solicitar novas informações, e o meu responsável poderá modificar a decisão de participar se assim o desejar. Tendo o consentimento do meu responsável já assinado, declaro que concordo em participar da pesquisa e que me foi dada a oportunidade de ler e esclarecer as minhas dúvidas.

Governador Valadares, ____ de _____ de 20 ____.

Assinatura do (a) menor

Assinatura do (a) pesquisador (a)

Nome do Pesquisador Responsável: Janaína Cristina Gomes
Campus Universitário da UFJF- Governador Valadares -MG
Faculdade/Departamento/Instituto: Faculdade de Odontologia / Instituto de Ciências da Vida
CEP: 35010-000
Fone: (33) 3021-6834
E-mail: janaina.gomes@ufjf.br

APÊNDICE B – Termo de consentimento livre e esclarecido responsável (TCLE)



TERMO DE CONSENTIMENTO LIVRE E ESCLARECIDO/RESPONSÁVEIS

O menor _____, sob sua responsabilidade, está sendo convidado (a) como voluntário (a) a participar da pesquisa "Análise dos efeitos esqueléticos e dentários da expansão rápida da maxila e seu impacto na qualidade de vida relacionada à saúde bucal". O motivo que nos leva a realizar esta pesquisa é para analisar o tratamento da atresia da arcada superior e os efeitos do tratamento ortodôntico (aparelho) com expansão da arcada superior e seu impacto no cotidiano e na saúde mental, emocional e física do participante. Nesta pesquisa pretendemos relatar o tratamento do menor sob sua responsabilidade através do estudo das radiografias, fotografias dos dentes e aplicação de questionários realizados antes e após o tratamento da atresia da arcada superior.

Caso você concorde na participação do menor vamos fazer as seguintes atividades com ele: limpeza dos dentes, instalação de dispositivo ortodôntico nos dois últimos dentes da arcada superior do menor, denominado bandas ortodônticas, cópia dos dentes com material apropriado para moldar, instalação de aparelho ortodôntico, ativação do aparelho, controle e acompanhamento do tratamento e dos resultados, aplicação de questionários, fotografias e radiografias para análise dos efeitos deste tratamento. Esta pesquisa tem alguns riscos, que são: risco mínimo previsível, de contaminação cruzada e desconforto para o participante. Mas, para diminuir a chance desses riscos acontecerem, serão seguidos os protocolos de biossegurança e controle de comportamento infantil. Será garantido o sigilo sobre a identificação e as informações referentes ao participante.

A pesquisa pode ajudar a analisar os resultados do tratamento ortodônticos (nos dentes) e ortopédicos (no osso) e se os resultados deste tratamento poderão ser percebidos, por você e pelo menor sob sua responsabilidade, nas atividades cotidianas e na saúde mental, física e emocional do menor. Os benefícios ao participante serão: Tratamento ortodôntico conservador durante a fase de troca dos dentes de leite pelos permanentes que possibilitará melhora no contato dos dentes superiores com os inferiores e no desalinhamento dos dentes; Tratamento ortopédico (no osso) da atresia da arcada superior durante fase de crescimento do menor, que irá possibilitar um crescimento harmônico das arcadas superior e inferior, além de benefícios estéticos a curto prazo.

Para participar desta pesquisa, o menor sob sua responsabilidade e você não terão nenhum custo, nem receberá qualquer vantagem financeira. Apesar disso, se o menor tiver algum dano por causa das atividades que fizermos com ele nesta pesquisa, será assegurado a ele o direito à assistência integral e gratuita pelo tempo que for necessário, além do direito a buscar indenização.

Ele terá todas as informações que quiser sobre esta pesquisa e estará livre para participar ou recusar-se a participar. Você como responsável pelo menor poderá retirar seu consentimento ou interromper a participação dele a qualquer momento. Mesmo que você queira deixá-lo participar agora, você pode voltar atrás e parar a participação a qualquer momento. A participação dele é voluntária e o fato de não deixá-lo participar não vai trazer qualquer penalidade ou mudança na forma em que ele é atendido. Os resultados da pesquisa estarão à sua disposição quando finalizada. O nome ou o material que indique a participação do menor não será liberado sem a sua permissão. O menor não será identificado em nenhuma publicação.

Este termo de consentimento encontra-se impresso em duas vias originais, sendo que uma será arquivada pelo pesquisador responsável e a outra será fornecida a você. Os dados coletados na pesquisa ficarão arquivados com o pesquisador responsável por um período de 5 (cinco) anos. Decorrido este tempo, o pesquisador avaliará os documentos com para a sua destinação final, de acordo com a legislação vigente. Os pesquisadores tratarão a sua identidade com padrões profissionais de sigilo, atendendo a legislação brasileira (Resolução Nº 466/12 do Conselho Nacional de Saúde), utilizando as informações somente para fins acadêmicos e científicos.

Declaro que concordo em deixá-lo participar da pesquisa e que me foi dada a oportunidade de ler e esclarecer as minhas dúvidas.

Governador Valadares, ____ de _____ de 20__.

Assinatura do (a) Responsável

Assinatura do (a) Pesquisador (a)

Nome do Pesquisador Responsável: Janaína Cristina Gomes
Campus Universitário da UFJF- Governador Valadares -MG
Faculdade/Departamento/Instituto: Faculdade de Odontologia / Instituto de Ciências da Vida
CEP: 35010-000
Fone: (33) 3021-6834
E-mail: janaina.gomes@ufjf.br

ANEXO B – Termo de sigilo



Termo de Confidencialidade e Sigilo

Eu **Janaína Cristina Gomes**, responsável pelo projeto de pesquisa intitulado **Análise dos efeitos esqueléticos e dentários da expansão rápida da maxila e seu impacto na qualidade de vida relacionada à saúde bucal**, declaro cumprir com todas as implicações abaixo:

Declaro:

- a) Que o acesso aos dados registrados em prontuário ou em bases de dados para fins da pesquisa científica será feito somente após aprovação do projeto de pesquisa pelo Comitê de Ética;
- b) Que o acesso aos dados será supervisionado por uma pessoa que esteja plenamente informada sobre as exigências de confiabilidade;
- c) Meu compromisso com a privacidade e a confidencialidade dos dados utilizados preservando integralmente o anonimato e a imagem do participante, bem como a sua não estigmatização;
- d) Não utilizar as informações em prejuízo das pessoas e/ou das comunidades, inclusive em termos de autoestima, de prestígio e/ou econômico-financeiro;
- e) Que o pesquisador responsável estabeleceu salvaguardar e assegurar a confidencialidades dos dados de pesquisa;
- f) Que os dados obtidos na pesquisa serão usados exclusivamente para finalidade prevista no protocolo;
- g) Que os dados obtidos na pesquisa somente serão utilizados para o projeto vinculado, os quais serão mantidos em sigilo, em conformidade com o que prevê os termos da resolução 466/12 do Conselho Nacional de Saúde, assino este termo para salvaguardar seus direitos.

Nome do Pesquisador Responsável: **Janaína Cristina Gomes**
 Campus Universitário da UFJF- Governador Valadares -MG
 Faculdade/Departamento/Instituto: **Faculdade de Odontologia / Instituto de Ciências da Vida CEP: 35010-000**
 Fone: **(33) 3021-6834**
 E-mail: **janaina.gomes@ufff.br**

Governador Valadares 10 de fevereiro de 2023.

JANAÍNA CRISTINA GOMES

CEP/UFJF - Comitê de Ética em Pesquisa com Seres Humanos - UFJF Campus Universitário da UFJF
 Pró-Reitoria de Pós-Graduação e Pesquisa
 CEP: 36036-900
 Fone: (32) 2102- 3788 / E-mail: cep.propp@ufff.br

ANEXO C – Questionário dos pais*Impacto***Questionário de Saúde Bucal Infantil***Percepção dos pais (6-14 anos)***VERSÃO CURTA - 16****INSTRUÇÕES AOS PAIS**

1. Esse questionário é sobre os efeitos das condições bucais no bem estar e vida diária das crianças e desses efeitos sobre suas famílias. Nós estamos interessados em qualquer condição que envolva dentes, lábios,

questão. x

2. Para responder a questão, favor colocar um **na caixa próxima à resposta.**

3. Por favor, dê a resposta que **melhor descrever a experiência de seu filho(a).** Se a questão não estiver de acordo com seu filho(a), favor responder "Nunca".

Com que frequência seu filho(a) teve dificuldade para prestar atenção na escola?

Se seu filho(a) teve dificuldade para prestar atenção na escola devido a problemas com os dentes, lábios, boca ou maxilares, escolha a resposta apropriada. Se aconteceu por outras razões, escolha "Nunca".

Nunca

Uma ou duas vezes

Algumas vezes

Freqüentemente

Todos os dias ou quase todos os dias

Não sei

4. Por favor, não discuta as questões com seu filho(a), pois estamos apenas interessados na opinião dos pais nesse questionário.

Barbosa TS. *Qualidade de vida relacionada à saúde bucal em crianças e adolescentes [Dissertação de Mestrado]. Piracicaba: Faculdade de Odontologia de Piracicaba, UNICAMP; 2008.*

Impacto

SEÇÃO 1: Saúde bucal e bem-estar da criança

1. Como você classificaria a saúde dos dentes, lábios, maxilares e boca de seu filho(a)?

- Excelente
- Muito boa
- Boa
- Regular
- Ruim

2. Quanto o bem-estar geral de seu filho(a) é afetado pela condição de seus dentes, lábios, maxilares ou boca?

- Nenhum pouco
- Muito pouco
- Um pouco
- Muito
- Bastante

SINTOMAS ORAIS

SEÇÃO 2: As questões a seguir são sobre **sintomas e desconfortos** que as crianças podem sentir devido às **condições de seus dentes, lábios, boca e maxilares**

Durante **os últimos 3 meses**, com que frequência:

Barbosa TS. *Qualidade de vida relacionada à saúde bucal em crianças e adolescentes [Dissertação de Mestrado]. Piracicaba: Faculdade de Odontologia de Piracicaba, UNICAMP; 2008.*

Impacto

3. Seu filho(a) teve dor nos dentes, lábios, maxilares ou boca? Nunca

- Uma ou duas vezes
- Algumas vezes
- Freqüentemente
- Todos os dias ou quase todos os dias
- Não sei

5. Seu filho(a) teve machucados na boca?

- Nunca
- Uma ou duas vezes
- Algumas vezes
- Freqüentemente
- Todos os dias ou quase todos os dias
- Não sei

6. Seu filho(a) teve mau hálito?

- Nunca
- Uma ou duas vezes
- Algumas vezes
- Freqüentemente
- Todos os dias ou quase todos os dias
- Não sei

Barbosa TS. Qualidade de vida relacionada à saúde bucal em crianças e adolescentes [Dissertação de Mestrado]. Piracicaba: Faculdade de Odontologia de Piracicaba, UNICAMP; 2008.

Impacto

8. Seu filho(a) teve alimento preso dentro ou entre os dentes? Nunca

- Uma ou duas vezes
- Algumas vezes
- Frequentemente
- Todos os dias ou quase todos os dias
- Não sei

LIMITAÇÕES FUNCIONAIS

9. Seu filho(a) teve dificuldade de morder ou mastigar comidas como maçã, espiga de milho ou carne dura?

- Nunca
- Uma ou duas vezes
- Algumas vezes
- Frequentemente
- Todos os dias ou quase todos os dias
- Não sei

10. Seu filho(a) respirou pela boca?

- Nunca
- Uma ou duas vezes
- Algumas vezes
- Frequentemente

- Todos os dias ou quase todos os dias
- Não sei

Barbosa TS. Qualidade de vida relacionada à saúde bucal em crianças e adolescentes [Dissertação de Mestrado]. Piracicaba: Faculdade de Odontologia de Piracicaba, UNICAMP; 2008.

Impacto

11. Seu filho(a) teve problemas durante o sono?

- Nunca
- Uma ou duas vezes
- Algumas vezes
- Frequentemente
- Todos os dias ou quase todos os dias
- Não sei

14. Seu filho(a) teve dificuldade para beber ou comer alimentos quentes ou frios?

- Nunca
- Uma ou duas vezes
- Algumas vezes
- Frequentemente
- Todos os dias ou quase todos os dias
- Não sei

BEM-ESTAR EMOCIONAL

SEÇÃO 3: As questões a seguir perguntam sobre os efeitos que **a condição dos dentes, lábios, boca e maxilares de seu filho(a)** podem ter no **sentimento e nas atividades diárias deles**

Durante **os últimos 3 meses**, devido aos **dentes, lábios, boca ou maxilares**, com que frequência:

Barbosa TS. Qualidade de vida relacionada à saúde bucal em crianças e adolescentes [Dissertação de Mestrado]. Piracicaba: Faculdade de Odontologia de Piracicaba, UNICAMP; 2008.

Impacto

18. Seu filho(a) se sente irritado(a) ou frustrado(a)? Nunca

- Uma ou duas vezes
- Algumas vezes
- Frequentemente
- Todos os dias ou quase todos os dias
- Não sei

19. Seu filho(a) se sente ansioso ou com medo? Nunca

- Uma ou duas vezes
- Algumas vezes
- Frequentemente
- Todos os dias ou quase todos os dias
- Não sei

28. Seu filho (a) agiu timidamente ou com vergonha? Nunca

Uma ou duas vezes

Algumas vezes

Frequentemente

Todos os dias ou quase todos os dias

Não sei

Barbosa TS. Qualidade de vida relacionada à saúde bucal em crianças e adolescentes [Dissertação de Mestrado]. Piracicaba: Faculdade de Odontologia de Piracicaba, UNICAMP; 2008.

Impacto

34. Seu filho(a) se sentiu preocupado(a) com o que outras pessoas pensam sobre os dentes, lábios, boca ou maxilares? Nunca

Uma ou duas vezes

Algumas vezes

Frequentemente

Todos os dias ou quase todos os dias

Não sei

BEM-ESTAR SOCIAL

Durante **os últimos 3 meses**, devido aos **dentes, lábios, boca ou maxilares**, com que frequência:

20. Seu filho(a) faltou à escola (ex. dor, consultas, cirurgias)? Nunca

- Uma ou duas vezes
- Algumas vezes
- Frequentemente
- Todos os dias ou quase todos os dias
- Não sei

21. Seu filho(a) teve dificuldade para prestar atenção na escola? Nunca

- Uma ou duas vezes
- Algumas vezes
- Frequentemente
- Todos os dias ou quase todos os dias
- Não sei

Barbosa TS. Qualidade de vida relacionada à saúde bucal em crianças e adolescentes [Dissertação de Mestrado]. Piracicaba: Faculdade de Odontologia de Piracicaba, UNICAMP; 2008.

Impacto

24. Seu filho(a) evitou sorrir ou rir quando estava perto de outras crianças?

- Nunca
- Uma ou duas vezes
- Algumas vezes
- Frequentemente
- Todos os dias ou quase todos os dias
- Não sei

29. Seu filho(a) foi provocado(a) ou apelidado(a) por outras crianças?

- Nunca
- Uma ou duas vezes
- Algumas vezes

- Frequentemente
- Todos os dias ou quase todos os dias
- Não sei

ESCALA DE IMPACTO FAMILIAR

SEÇÃO 4: As questões seguintes perguntam sobre efeitos que a **condição bucal de seu filho(a)** pode ter nos **PAIS OU OUTROS MEMBROS FAMILIARES**

Durante **os últimos 3 meses**, devido aos **dentes, lábio, boca ou maxilares de seu filho(a)**, com que frequência:

Barbosa TS. Qualidade de vida relacionada à saúde bucal em crianças e adolescentes [Dissertação de Mestrado]. Piracicaba: Faculdade de Odontologia de Piracicaba, UNICAMP; 2008.

Impacto

36. Você ou outro membro da família se sentiu perturbado? Nunca

- Uma ou duas vezes
- Algumas vezes
- Frequentemente
- Todos os dias ou quase todos os dias
- Não sei

37. Você ou outro membro da família teve o sono interrompido? Nunca

- Uma ou duas vezes
- Algumas vezes
- Frequentemente

- Todos os dias ou quase todos os dias
- Não sei

40. Você ou outro membro da família teve menos tempo para si mesmo ou para família?

- Nunca
- Uma ou duas vezes
- Algumas vezes
- Frequentemente
- Todos os dias ou quase todos os dias
- Não sei

Barbosa TS. Qualidade de vida relacionada à saúde bucal em crianças e adolescentes [Dissertação de Mestrado]. Piracicaba: Faculdade de Odontologia de Piracicaba, UNICAMP; 2008.

Impacto

43. Seu filho(a) ficou com ciúmes de você ou de outros membros da família?

- Nunca
- Uma ou duas vezes
- Algumas vezes
- Frequentemente
- Todos os dias ou quase todos os dias
- Não sei

SEÇÃO 5: Gênero e idade da criança

a. Seu filho(a) é:

MENINO

MENINA

b. Seu filho(a) tem: _____ ANOS

Questionário preenchido por:

MÃE

PAI

OUTRO _____

Data do preenchimento: _____ / _____ /
_____ DIA MÊS ANO

“Questionário de Saúde Bucal Infantil - Percepção dos Pais (6-14 anos)”. Traduzido e impresso por Taís de Souza Barbosa para fins específicos de pesquisa com permissão dos editores. Todos os direitos reservados. Nenhuma reprodução, integral ou em parte, pode ser feita sem a prévia autorização escrita da autora.

Barbosa TS. Qualidade de vida relacionada à saúde bucal em crianças e adolescentes [Dissertação de Mestrado]. Piracicaba: Faculdade de Odontologia de Piracicaba, UNICAMP; 2008.

Anexo D – Questionário paciente infantil

Impacto

Questionário de Saúde Bucal Infantil – 11 a 14 anos VERSÃO CURTA - 16

Olá,

Obrigado por concordar em nos ajudar com nosso estudo! Este estudo está sendo feito para que haja maior entendimento sobre os problemas que as crianças podem ter por causa de seus **dentes, boca, lábios e maxilares**. Respondendo às perguntas, você nos ajudará a aprender mais sobre as experiências dos jovens.

POR FAVOR, LEMBRE-SE:

- ☺ Não escreva seu nome no questionário.
- ☺ Isto **não é uma prova** e não existem respostas certas ou erradas. ☺ Responda o mais **honestamente** que puder.
- ☺ **Não converse com ninguém** sobre as perguntas enquanto as estiver respondendo. Suas respostas são **personais**; ninguém que você conhece verá suas respostas.
- ☺ Leia cada pergunta **cuidadosamente** e pense sobre as coisas que aconteceram com você **nos últimos 3 meses** enquanto estiver respondendo.
- ☺ Antes de responder, pergunte a você mesmo: **“Isto acontece comigo devido a problemas com meus dentes, lábios, boca ou maxilares?”**

Coloque um **X** na caixa () à frente da resposta que for **melhor** para você.

**Questionário de Saúde Bucal Infantil – 11 a 14
anos VERSÃO CURTA - 16**

Data de hoje: ____/____/____

DIA MÊS ANO

PRIMEIRO, RESPONDA ALGUMAS PERGUNTAS SOBRE VOCÊ

1. Você é um menino ou uma menina?

- Menino
- Menina

2. Quando você nasceu? ____/____/____

DIA MÊS ANO

3. Você acha que a saúde de seus dentes, lábios, maxilares e boca é:

- Excelente
- Muito boa
- Boa
- Mais ou menos
- Ruim

4. As condições (boas ou ruins) de seus dentes, lábios ou boca atrapalham sua vida no dia a dia?

- Nem um pouco
- Só um pouquinho
- Mais ou menos
- Muito
- MUITÍSSIMO

Barbosa TS. Qualidade de vida relacionada à saúde bucal em crianças e adolescentes [Dissertação de Mestrado]. Piracicaba: Faculdade de Odontologia de Piracicaba, UNICAMP; 2008.

Impacto

PERGUNTAS SOBRE PROBLEMAS BUCAIS

NOS ÚLTIMOS 3 MESES...

5. Você teve dor em seus dentes, lábios, maxilares ou boca? Nunca

- Uma ou duas vezes
- Algumas vezes
- Várias vezes
- Todos os dias ou quase todos os dias

7. Você teve feridas em sua boca?

- Nunca
- Uma ou duas vezes
- Algumas vezes
- Várias vezes
- Todos os dias ou quase todos os dias

8. Você teve mau hálito?

- Nunca
- Uma ou duas vezes
- Algumas vezes
- Várias vezes
- Todos os dias ou quase todos os dias

9. Você teve alimento grudado dentro ou entre os dentes? Nunca

- Uma ou duas vezes
- Algumas vezes
- Várias vezes
- Todos os dias ou quase todos os dias

Barbosa TS. Qualidade de vida relacionada à saúde bucal em crianças e adolescentes [Dissertação de Mestrado]. Piracicaba: Faculdade de Odontologia de Piracicaba, UNICAMP; 2008.

Impacto

NOS ÚLTIMOS 3 MESES...

11. Você costuma respirar pela boca (ou ficar de boca aberta) devido a problemas nos seus dentes, lábios, maxilares ou boca? Nunca

- Uma ou duas vezes
- Algumas vezes
- Várias vezes
- Todos os dias ou quase todos os dias

13. Você teve problemas enquanto dormia devido aos seus dentes, lábios, maxilares ou boca?

- Nunca
- Uma ou duas vezes
- Algumas vezes
- Várias vezes
- Todos os dias ou quase todos os dias

14. Você teve dificuldade para morder ou mastigar alimentos como maçã, milho verde na espiga ou bife devido aos seus dentes, lábios, maxilares ou boca?

- Nunca
- Uma ou duas vezes

- Algumas vezes
- Várias vezes
- Todos os dias ou quase todos os dias

19. Você teve dificuldade para beber ou comer alimentos quentes ou gelados devido aos seus dentes, lábios, maxilares ou boca? Nunca

- Uma ou duas vezes
- Algumas vezes
- Várias vezes
- Todos os dias ou quase todos os dias

Barbosa TS. Qualidade de vida relacionada à saúde bucal em crianças e adolescentes [Dissertação de Mestrado]. Piracicaba: Faculdade de Odontologia de Piracicaba, UNICAMP; 2008.

Impacto

PERGUNTAS SOBRE SENTIMENTOS

NOS ÚLTIMOS 3 MESES...

22. Você se sentiu tímido ou envergonhado devido aos seus dentes, lábios, maxilares ou boca?

- Nunca
- Uma ou duas vezes
- Algumas vezes
- Várias vezes
- Todos os dias ou quase todos os dias

23. Você ficou preocupado com o que os outros pensam sobre seus dentes, lábios, boca ou maxilares?

- Nunca
- Uma ou duas vezes

- Algumas vezes
- Várias vezes
- Todos os dias ou quase todos os dias

25. Você ficou chateado devido aos seus dentes, lábios, maxilares ou boca?

- Nunca
- Uma ou duas vezes
- Algumas vezes
- Várias vezes
- Todos os dias ou quase todos os dias

Barbosa TS. Qualidade de vida relacionada à saúde bucal em crianças e adolescentes [Dissertação de Mestrado]. Piracicaba: Faculdade de Odontologia de Piracicaba, UNICAMP; 2008.

Impacto

27. Você se preocupou por não ser tão saudável quanto os outros devido aos seus dentes, lábios, maxilares ou boca?

- Nunca
- Uma ou duas vezes
 - Algumas vezes
 - Várias vezes
 - Todos os dias ou quase todos os dias

PERGUNTAS SOBRE A ESCOLA

NOS ÚLTIMOS 3 MESES...

29. Você faltou na escola devido à dor de dente, consultas ao dentista ou cirurgias?

- Nunca

- Uma ou duas vezes
- Algumas vezes
- Várias vezes
- Todos os dias ou quase todos os dias

32. Você não quis falar ou ler em voz alta na aula devido aos seus dentes, lábios, maxilares ou boca?

- Nunca
- Uma ou duas vezes
- Algumas vezes
- Várias vezes
- Todos os dias ou quase todos os dias

Barbosa TS. Qualidade de vida relacionada à saúde bucal em crianças e adolescentes [Dissertação de Mestrado]. Piracicaba: Faculdade de Odontologia de Piracicaba, UNICAMP; 2008.

Impacto

PERGUNTAS SOBRE SUAS ATIVIDADES NO TEMPO LIVRE E
SOBRE ESTAR COM OUTRAS PESSOAS

NOS ÚLTIMOS 3 MESES...

35. Você não quis sorrir ou rir quando estava perto de outras crianças devido aos seus dentes, lábios, maxilares ou boca?

- Nunca
- Uma ou duas vezes
- Algumas vezes
- Várias vezes
- Todos os dias ou quase todos os dias

39. Outras crianças caçoaram (tiraram sarro) de você devido aos seus dentes, lábios, maxilares ou boca?

- Nunca
- Uma ou duas vezes
- Algumas vezes
- Várias vezes
- Todos os dias ou quase todos os dias

PRONTO, ACABOU!

OBRIGADO POR NOS AJUDAR!

“Questionário de Saúde Bucal Infantil – 11 a 14 anos”. Traduzido e impresso por Taís de Souza Barbosa para fins específicos de pesquisa com permissão dos editores. Todos os direitos reservados. Nenhuma reprodução, integral ou em parte, pode ser feita sem a prévia autorização escrita da autora.

-

Barbosa TS. Qualidade de vida relacionada à saúde bucal em crianças e adolescentes [Dissertação de Mestrado]. Piracicaba: Faculdade de Odontologia de Piracicaba, UNICAMP; 2008.