

**UNIVERSIDADE FEDERAL DE JUIZ DE FORACAMPUS GOVERNADOR
VALADARES
PROGRAMA DE PÓS-GRADUAÇÃO EM CIÊNCIAS APLICADAS À SAÚDE
MESTRADO EM CIÊNCIAS APLICADAS À SAÚDE**

Paulo Roberto de Souza Viana

Comparação de diferentes técnicas de retratamento endodôntico em molares superiores: estudo *ex vivo* com tomografia computadorizada de feixe cônico

Governador Valadares
2024

Paulo Roberto de Souza Viana

Comparação de diferentes técnicas de retratamento endodôntico em molares superiores: estudo *ex vivo* com tomografia computadorizada de feixe cônico

Dissertação apresentada ao Programa de Pós-Graduação em Ciências Aplicadas a Saúde (PPgCAS) da Universidade Federal de Juiz de Fora, campus Governador Valadares, como requisito parcial para a obtenção do título de Mestre.

Orientador: Prof. Dr. Girley Francisco de Assis Machado
Co-orientadora: Profa Dra. Sibeles Nascimento de Aquino

Governador Valadares
2024

Ficha catalográfica elaborada através do programa de geração automática da Biblioteca Universitária da UFJF, com os dados fornecidos pelo(a) autor(a)

Viana, Paulo Roberto de Souza .

Comparação de diferentes técnicas de retratamento endodôntico em molares superiores : estudo ex vivo com tomografia computadorizada de feixe cônico / Paulo Roberto de Souza Viana. -- 2024.

37 f.

Orientador: Girley Francisco Machado de Assis

Coorientadora: Sibebe Nascimento de Aquino

Dissertação (mestrado profissional) - Universidade Federal de Juiz de Fora, Campus Avançado de Governador Valadares, Faculdade de Odontologia. Programa de Pós-Graduação em Ciências Aplicadas à Saúde, 2024.

1. Remanescente material obturador. 2. limas Wave One Gold. 3. Imas Protaper. 4. retratamento encocôntico. I. Assis, Girley Francisco Machado de, orient. II. Aquino, Sibebe Nascimento de, coorient. III. Título.

Paulo Roberto de Souza Viana

COMPARAÇÃO DE DIFERENTES TÉCNICAS DE RETRATAMENTO ENDODÔNTICO EM MOLARES SUPERIORES: ESTUDO EX VIVO COM TOMOGRAFIA COMPUTADORIZADA DE FEIXE CÔNICO

**Dissertação
apresentada ao
Programa de Pós-
Graduação em
Ciências Aplicadas à
Saúde da
Universidade Federal
de Juiz de Fora
como requisito
parcial à obtenção do
título de Mestre em
Ciências Aplicadas à
Saúde. Área de
concentração:
Biociências**

Aprovado em 28 de agosto de 2024.

BANCA EXAMINADORA

**Prof. Dr. Girley Francisco Machado de Assis -
Orientador Universidade Federal de Juiz de Fora**

**Profa. Dra. Sibeles Nascimento de Aquino -
Coorientadora Universidade Federal de Juiz de Fora**

**Prof. Dr. Rafael Binato Junqueira
Universidade Federal de Juiz de Fora**

**Prof. Dr. Lucas de Paula Lopes Rosado
Centro Universitário do Espírito Santo**

Juiz de Fora, 01/08/2024.



Documento assinado eletronicamente por Girley Francisco Machado de Assis, Servidor(a), em 29/08/2024, às 08:27, conforme horário oficial de Brasília, com fundamento no § 3º do art. 4º do [Decreto nº 10.543, de 13 de novembro de 2020](#).



Documento assinado eletronicamente por Sibebe Nascimento de Aquino, Servidor(a), em 29/08/2024, às 08:39, conforme horário oficial de Brasília, com fundamento no § 3º do art. 4º do [Decreto](#)

[nº 10.543, de 13 de novembro de 2020](#).



Documento assinado eletronicamente por Lucas de Paula Lopes Rosado, Usuário Externo, em 29/08/2024, às 10:01, conforme horário oficial de Brasília, com fundamento no § 3º do art. 4º do [Decreto nº 10.543, de 13 de novembro de 2020](#).



Documento assinado eletronicamente por Rafael Binato Junqueira, Servidor(a), em 29/08/2024, às 10:16, conforme horário oficial de Brasília, com fundamento no § 3º do art. 4º do [Decreto nº 10.543, de](#)

[13 de novembro de 2020](#).



A autenticidade deste documento pode ser conferida no Portal do SEI-Ufjf (www2.ufjf.br/SEI) através do ícone Conferência de Documentos, informando o código verificador 1895956 e o código CRC 5ECB4086.

Dedico este trabalho aos meus pais,
filhos e amigos, por terem me apoiado até
aconcretização deste sonho.

AGRADECIMENTOS

Primeiramente, agradecer a Deus, por ter me colocado de pé neste tempo do mestrado por que tantos percalços enfrentei. Aos meus pais que sempre me incentivaram com as ajudas nos “bastidores”. Aos meus filhos, Bernardo e Bianca, por serem o incentivo maior da luta na caminhada.

Ao meu orientador, Dr. Girley Francisco de Assis Machado, por toda paciência neste mestrado, aos meus coorientadores, Dr Rafael Binato Junqueira, Dra. Francielle Silvestre Verner e Dra. Sibebe Nascimento de Aquino por não terem desistido de mim. Pela dedicação nos ensinamentos e por exercerem a arte nobre de ensinar de forma tão eficaz e genuína, agradeço pelos “puxões de orelha” de modo tão educado e incentivador que especialmente a Dra. Francielle e Dra. Sibebe possuem o dom de realizarem.

Aos professores da banca de qualificação, Dr. Rafael Binato Junqueira e Dra. Francielle Silvestre Verner e Dr. Eduardo Murad Villoria pelas ponderações proferidas por vocês, tenham certeza que engrandeceram esse trabalho.

Enfim, com a certeza de ter realizado uma etapa importante no caminhar da vida, agradeço a todos que me ajudaram de alguma forma para a conclusão desse sonho.

“Não fui eu que ordenei a você? Seja forte e corajoso! Não se apavore nem desanime, pois, o Senhor, o seu Deus estará com você, por onde você andar!”

Josué 1:9

RESUMO

A instrumentação do sistema de canais radiculares é uma das etapas mais importantes do tratamento endodôntico. Caso falhas aconteçam nesta etapa ou em outras fases, pode levar ao insucesso do tratamento e, durante este procedimento a correta desobturação é essencial, devendo ser removido o máximo possível de material remanescente primário. O objetivo neste trabalho foi comparar a eficácia de duas técnicas mecanizadas de instrumentação, com e sem o uso de solvente, na remoção de material obturador de molares superiores utilizando a Tomografia Computadorizada de Feixe Cônico (TCFC). Quarenta molares humanos superiores extraídos foram tratados endodonticamente e submetidos a exames de TCFC. Os dentes foram retratados com a utilização de dois sistemas mecanizados (ProTaper-R-Grupo PR e WaveOne Gold – Grupo WG), com e sem o auxílio do solvente eucaliptol, foram então reinstrumentados e novamente tomografados. Os exames de TCFC foram avaliados por dois cirurgiões dentistas de forma qualitativa quanto à desobturação em satisfatória e insatisfatória. Casos classificados como insatisfatórios foram avaliados quanto à localização do material obturador remanescente (terço radicular cervical, médio e/ou apical e raiz radicular: mesio vestibular 1, mesio vestibular 2, disto vestibular e palatina). A análise estatística foi realizada com uso de médias e desvios ou medianas e intervalos interquartis para as variáveis contínuas. Nas variáveis categóricas usou-se frequências absolutas ou relativas. Modelos mistos de regressão logística e modelos lineares mistos foram utilizados para verificarem as associações entre as variáveis. Considerou-se o nível de 5% de significância. As análises foram conduzidas com auxílio do software R. Os resultados demonstraram que dos 40 molares avaliados, treze (33.3%) apresentaram 4 canais (MV, MV2, P e DV) e 26 (66.7%) apresentaram 3 canais (MV, P e DV). 64% dos canais apresentaram remanescentes de material obturador, com maior incidência no canal DV (77%). No grupo PR, a chance de haver remanescente de material sem o uso de solvente foi 3.30 vezes maior que a chance de haver remanescente com o uso do solvente. Para o grupo WG, o efeito não foi significativo. A interação (solvente *lima* localização), indicou semelhança dos efeitos do solvente e lima entre os canais ($p=0.4951$). A incidência de remanescentes por terço radicular e canal foi maior no terço apical (62%) e canal DV, respectivamente. Não houve associação entre MAR e diferentes valores dos volumes, solvente e Lima. Em um modelo único a interação entre as três variáveis

(MAR, volume e solvente) foi significativa somente para o volume total e o termo significativo foi entre *lima* e *solvente*. O efeito do solvente na identificação do volume dependeu da lima utilizada. Em um modelo múltiplo, o efeito do contraste do solvente no volume total apareceu quando a lima ProTaper-R foi utilizada. Concluiu-se que a qualidade da remoção de material obturador em molares superiores retratados foi melhor quando utilizado o sistema Wave One Gold R25. O auxílio do solvente eucaliptol contribuiu para facilitar a desobturação do canal radicular quando a lima ProTaper-R foi utilizada. Não houve diferença significativa quando se usou a ferramenta para a redução de artefatos metálicos (MAR).

Palavras-chave: remanescente material obturador; limas Wave One Gold; limas Protaper R; retratamento endodôntico.

ABSTRACT

Instrumentation of the root canal system is one of the most important steps in endodontic treatment. Failures in this step or in other phases may lead to treatment failure. During this procedure, proper deobturation is essential, and as much remaining primary material as possible should be removed. The aim of this study was to compare the effectiveness of two mechanized instrumentation techniques, with and without the use of solvent, in the removal of filling material from upper molars using Cone Beam Computed Tomography (CBCT). Forty extracted human upper molars were endodontically treated and submitted to CBCT examinations. The teeth were retracted using two mechanized systems (ProTaper-R - PR Group and WaveOne Gold - WG Group), with and without the aid of eucalyptol solvent, and were then reinstrumented and tomographically scanned again. The CBCT examinations were evaluated qualitatively by two dentists regarding satisfactory and unsatisfactory deobturation. Cases classified as unsatisfactory were evaluated according to the location of the remaining filling material (cervical, middle and/or apical third of the root and root: mesiobuccal 1, mesiobuccal 2, distobuccal and palatine). Statistical analysis was performed using means and deviations or medians and interquartile ranges for continuous variables. For categorical variables, absolute or relative frequencies were used. Mixed logistic regression models and mixed linear models were used to verify the associations between the variables. A 5% significance level was considered. The analyses were conducted with the aid of the R software. The results showed that of the 40 molars evaluated, thirteen (33.3%) had 4 canals (MV, MV2, P and DV) and 26 (66.7%) had 3 canals (MV, P and DV). 64% of the canals had remaining filling material, with a higher incidence in the DV canal (77%). In the PR group, the chance of having remaining material without the use of solvent was 3.30 times greater than the chance of having remaining material with the use of solvent. For the WG group, the effect was not significant. The interaction (solvent * file * location) indicated similarity of the effects of solvent and file between the canals ($p = 0.4951$). The incidence of remaining material per root third and canal was higher in the apical third (62%) and DV canal, respectively. There was no association between MAR and different values of volumes, solvent and file. In a single model, the interaction between the three variables (MAR, volume and solvent) was significant only for the total volume and the significant term

was between file and solvent. The effect of the solvent on the identification of the volume depended on the file used. In a multiple model, the effect of the solvent contrast on the total volume appeared when the ProTaper-R file was used. It was concluded that the quality of the removal of filling material in retracted upper molars was better when the Wave One Gold R25 system was used. The aid of eucalyptol solvent contributed to facilitate root canal unblocking when the ProTaper-R file was used. There was no significant difference when the tool for metal artifact reduction (MAR) was used.

Keywords: remaining filling material; Wave One Gold files; Protaper R files; endodontic retreatment.

LISTA DE ABREVIATURAS

BAR -	Blooming Artefact Reduction
DV -	Disto-vestibular
EDTA -	Ácido Etilenodiaminotetracético
FOV -	Campos de Visão
MAR -	Redução de Artefatos Metálicos
MTA -	Agregado de Trióxido Mineral
MV1 -	Canal Mésio-Vestibular
MV2 -	Canal Mésio-Vestibular
NiTi -	Níquel-Titânio
P -	Palatino
RP -	Radiografias Periapicais
TA -	Transporte Apical
TCFC -	Tomografia Computadorizada de Feixe Cônico
TT -	Tempo de Trabalho
UFJF/GV -	Universidade Federal de Juiz de Fora, Campus Governador Valadares

SUMÁRIO

1 INTRODUÇÃO.....	13
2 ARTIGO.....	17
3 CONCLUSÃO.....	29
REFERÊNCIAS.....	30
ANEXOS.....	33

1 INTRODUÇÃO

A Endodontia destaca-se como uma especialidade cuja finalidade é manter um dente em função na cavidade oral que, de outra forma, poderia ser removido cirurgicamente. Baseia-se em ações clínicas vinculadas à prevenção, diagnóstico e/ou tratamento de doenças ou injúrias da polpa dental, com ou sem envolvimento do periápice (Gavini et al., 2018). Com indicação do tratamento endodôntico para casos de dentes com necrose pulpar ou pulpite irreversível, o preparo do canal busca dar forma cônico progressiva, com a desinfecção através da remoção do conteúdo necrótico, a fim de realizar a sanificação do sistema de canais radiculares e induzir a reparação óssea periapical nos casos de lesões periapicais de origem pulpar (Endodontics, 2017).

Os canais radiculares de todos os grupos dentários possuem complexidades anatômicas diferentes, e os molares superiores são particularmente considerados mais complexos e com maior dificuldade de serem tratados, devido principalmente à múltiplas e curvas raízes (Olczak; Pawlicka, 2017). Além disso, ressalta-se a necessidade da identificação do quarto canal radicular (MV2) na raiz méso-vestibular, que possui incidência variada na literatura. A maioria dos trabalhos mostra um alto percentual de identificação destes canais, em torno de 92% (Ahmad; Al-Jadaa, 2014; Betancourt et al, 2015; Betancourt et al., 2016). Essa variação de ocorrência do MV2 pode ser atribuída a diferentes métodos utilizados nas pesquisas como o tamanho da amostra, uso ou ausência de magnificação visual e a diversidade de técnicas para identificar a configuração do canal (Ahmad; Al-Jadaa, 2014; Abarca et al., 2015; Alrahabi et al., 2015). Tal variação pode ainda ser associada à idade, sexo e diferenças étnicas das populações estudadas (Olczak; Pawlicka, 2017).

Diante destes e outros percalços, falhas durante a instrumentação ou relacionadas à eliminação da contaminação podem levar ao insucesso do tratamento endodôntico (Alves et al., 2016). Para contornar essa situação, pode-se utilizar como alternativa primária o retratamento endodôntico não cirúrgico dos canais radiculares (Khedmat et al., 2016). Uma de suas etapas mais importantes é a remoção do material obturador anterior para proporcionar a otimização da nova obturação. Além disso, deve ser realizada a desinfecção por meios de soluções irrigadoras e uma nova obturação hermética com todos os protocolos de um tratamento endodôntico

convencional (Rechenberg; Paque, 2013).

Diversos métodos para este procedimento estão relatados na literatura, seja com uso de solventes, utilização de limas manuais, limas mecanizadas ou as duas concomitantemente (Preetam et al., 2016; Plotino et al., 2018). Além desses, os sistemas de irrigação e agitação ultrassônicos também podem ser úteis para auxiliar o endodontista nos procedimentos de retratamento (Martins, et al., 2017; Bago et al., 2020; Ajina et al., 2022). Diante da variedade de protocolos descritos para auxiliar na dissolução da massa obturadora, facilitando sua remoção concomitante com as limas, os solventes de baixa toxicidade como o eucaliptol e o óleo de laranja, podem ser de grande utilidade para casos de retratamentos (Campello et al., 2019; Ajina et al., 2022).

Limas endodônticas mecanizadas têm sido utilizadas com a finalidade de remover o material obturador primário, podendo-se destacar os sistemas rotatórios e reciprocantes Protaper R, Protaper Next, Reciproc, Reciproc Blue, R (40) e Wave One Gold (25) (Martins, et al., 2017; Campello et al., 2019; Bago et al., 2020). No entanto, observa-se que embora na literatura existam pesquisas que demonstrem a efetividade na remoção da guta percha em torno de 70 %, (Hartmann et al., 2019; Campello et al., 2019), constatou-se que a sua remoção completa dos canais radiculares nos retratamentos com diferentes técnicas e tipos de limas não é possível (Crozeta et al., 2016; Borges et al., 2019; De-Deus et al., 2019), principalmente em dentes de anatomia diversificada, com canais curvos e achatados (Hartmann et al., 2019; Chaniotis; Zapata, 2022).

Quando comparados com instrumentos manuais, observou-se maior efetividade dos instrumentos mecanizados na remoção de material obturador (Kanaparthi; Kanaparthi, 2016; Preetam et al., 2016). Dentre estes sistemas, podem-se destacar o sistema rotatório ProTaper-R (Dentsply/Maillefer, Petrópolis, Brasil), que possui configuração especial para retratamento, contendo três limas flexíveis (D1, D2, D3), especialmente desenvolvidas para a remoção de guta-percha, sendo utilizadas respectivamente nos terços coronal, médio e apical (Das et al., 2017). Outro sistema que tem sido sugerido para o retratamento é o sistema recíprocante Wave One Gold R25 (Dentsply Dentsply Sirona, Ballaigues, Suíça). Opera em um movimento recíprocante anti-horário com cinemática proprietária possuindo um motor específico com três limas em diferentes tamanhos (R25, R40, R50), para canais estreitos, de volume médio ou grande (Azevedo et al., 2020).

A existência de diferentes protocolos relatados na literatura para a remoção da

guta percha remanescente primária são prerrogativas para incessante busca de soluções em como realizar as avaliações e as análises da eficiência deste procedimento. Estudos em radiografias periapicais em diferentes incidências e imagens de tomografia computadorizada de feixe cônico (TCFC) demonstraram que são extremamente importantes e destacam-se como métodos não invasivos que avaliam e localizam com objetividade áreas de obturações remanescentes no canal radicular dos molares superiores (Borges et al., 2019; Ajina et al., 2022; Chaniotis; Ordinola-Zapata, 2022). A TCFC tem sido amplamente utilizada para avaliar a capacidade de modelagem de diferentes sistemas de instrumentação, por proporcionar imagens tridimensionais sem distorções, antes e depois dos procedimentos experimentais, de forma não destrutiva, preservando a estrutura do corpo de prova (Suzuki et al., 2022). Em um mesmo método de avaliação em TCFC, Martins et al. (2017) avaliaram a efetividade das limas Pro Taper Next e Reciproc na remoção de material obturador remanescente e constataram que ambos os sistemas foram equivalentes.

Devido aos artefatos gerados pela guta-percha e o cimento obturador, a TCFC também apresenta limitações, dificultando a adequada medição da quantidade de material obturador remanescente após a reinstrumentação do canal radicular. Enfatiza-se ainda que a influência do material obturador na presença de artefatos é altamente dependente do tamanho do *voxel* da TCFC utilizado durante a aquisição das imagens. Como a presença de artefatos pode comprometer a confiabilidade da análise quanto à acurácia de imagens de diferentes tamanhos de *voxel*, recomenda-se a utilização de imagens radiográficas digitais para quantificar o material obturador remanescente, por se tratar de um método que pode evitar qualquer interferência que dificulte a análise dos resultados (Vizzotto et al., 2013). Burn et al. (2020) relataram que a TCFC superestimou a espessura da dentina radicular em 0,20 mm. No entanto, esta discrepância de medição pode ser considerada clinicamente aceitável e endossa o desempenho confiável deste tipo de ferramenta diagnóstica tomográfica.

Considerando as possíveis falhas na remoção de material obturador descritas na literatura, as diferentes técnicas disponíveis e a importância da máxima remoção deste material para o sucesso do tratamento não cirúrgico de canais radiculares, o objetivo neste trabalho foi comparar a eficácia de duas técnicas mecanizadas, com e sem o uso de solvente, na remoção de material obturador dentes multirradiculares, por meio da avaliação de imagens de TCFC.

2 ARTIGO

O artigo foi submetido para o periódico *Journal of Endodontics*, Qualis CAPES A1 e, as normas de submissão encontram-se no anexo 1.

Comparison between different endodontic retreatment techniques in maxillary molars: a Cone Beam Computed Tomography ex vivo study

Paulo Roberto de Souza Viana¹; Gabrielle Gaigher Ferreira Lacerda²; Lucas de Paula Lopes Rosado³; Matheus Lima Oliveira⁴; Eduardo Murad Villoria⁵; Girley Francisco de Assis Machado⁶; Francielle Silvestre Verner⁷; Sibebe Nascimento deAquino⁸; Rafael Binato Junqueira⁹

This study received no specific grant from any funding agency in the public, commercial or non-profit sectors.

The authors deny any conflict of interest related to this study.

Corresponding Author:

Rafael Binato Junqueira

Health Applied Science Post-Graduate Program and Department of Dentistry, Federal University of Juiz de Fora, Campus GV, Governador Valadares, Minas Gerais, Brazil.

Email: rafael.binato@uff.br

Tel: + 55 32 991490663

ABSTRACT

Objective: To assess, using CBCT images, the quality of the removal of filling material from maxillary molars retreated with different techniques.

Materials & Methods: 40 extracted maxillary molars were endodontically treated with rotary instruments, root-filled and submitted to CBCT images. Then, for retreatment, ProTaper-R (PR) and WaveOne Gold (WG) systems, with and without the aid of solvent, were used to remove the primary filling. After reinstrumentation, new CBCT images were obtained with and without the metal artefact reduction tool (MAR). The images were evaluated by two dentists regarding the removal and identification of the location of the remaining filling material. The volume of remnant material was quantitatively measured using ITK-SNAP software. In the R software, mixed logistic regression models and mixed linear models were used to verify the associations between the variables ($p < 0.05$).

Results: Of the 130 canals, 64% showed remnants of filling material. In PR group, the difference in the percentages of remnants with and without solvent was greater than the difference between the WG's. PR with solvent had a 3.3 more likely of having remaining material. In the WG group the solvent did not influence ($p>0.05$). There was no statistical evidence regarding the association between MAR and different values of volumes, solvent and file.

Conclusion: The quality of filling material removal in maxillary molars was more effective in the Wave One Gold group. The solvent contributed to facilitating retreatment when using the ProTaper-R system. The MAR tool did not influence the evaluation of remaining filling material in CBCT exams.

Keywords: wave one gold; Protaper R; endodontic retreatment, filling, removal.

INTRODUCTION

Endodontic treatment aims at the maintenance of functional teeth within the oral cavity, preventing and treating the diseases of the dental pulp with or without periapical involvement, avoiding its surgical removal ¹. Teeth with pulp necrosis or irreversible pulpitis have indication of instrumentation in progressive conical shape, disinfection and removal of the necrotic content, inducing the periapical bone repair ². However, failure can occur during instrumentation or root filling due to the permanence of microorganisms, leading to unsuccessful treatment ³. In these cases, non-surgical endodontic retreatment is the procedure of choice ⁴ for maximum removal of the previous filling material to reduce the number of microorganisms at most and optimize the new root filling ⁵.

To improve the efficacy of gutta-percha removal during endodontic retreatments, mainly of maxillary molars which anatomy is very complex ⁶, the use of more flexible files and low-toxic solvents such as eucalyptol ⁷ can facilitate the instrumentation ^{8,9}. Among the mechanical instrumentation systems used for removal of remnant filling material, one can highlight the ProTaper rotary system (Dentsply/Maillefer, Petropolis, Brazil) ¹⁰ and the WaveOne Gold reciprocating system (Dentsply Sirona, Ballaigues, Switzerland) ¹¹, both indicated for endodontic retreatment. However, previous studies showed that the complete removal of the previous filling material in retreatments is not possible, even using different files and endodontic techniques ^{12,13}. Martins et al. ¹⁴ found similar effectiveness of Pro Taper Next and Reciproc files in removing remaining filling material.

Studies using periapical radiographs in different incidences and cone-beam

computed tomography (CBCT) images highlighted that these are non-invasive methods that can objectively locate areas with remaining filling material in the root canals of maxillary molars^{14, 15, 16}. CBCT has been widely used to evaluate the modeling capacity of different instrumentation systems, as it provides distortion-free three-dimensional images, before and after experimental procedures and in a non-destructive manner¹⁷.

Considering the possible failures in the removal of filling material described in the literature, the different techniques available and the importance of maximum material removal for the success of non-surgical root canal retreatment, the aim in this study was to compare the effectiveness of two instrumentation techniques, with and without the use of solvent, in the removal of filling material from maxillary molars, through the evaluation of CBCT images.

MATERIALS & METHODS

This study was submitted to the local Human Research Ethical Committee and approved under protocol #3958809.

Sample selection and preparation

Forty human first maxillary molars were obtained from a biorepository, extracted for reasons not inherent to the research, from patients attending the Dental Clinic of a public university. They were inspected clinically and radiographically, including only maxillary molars with sound root portions. Teeth with fused roots, endodontic treatment, fractured files in the root canals, internal or external root resorption, pulp calcifications and roots with incomplete rhizogenesis were excluded. All teeth (40) were endodontically treated., positioned in simulated sockets of dental dummies, coupled to patient simulators.

Instrumentation was performed with rotary instruments (ProTaper Universal, Denstply/Maillefer, Petrópolis, RJ, Brazil). The length of the root canal was established by the clinical visibility of the tip of a file (K-flexofile #10 Denstply, Petrópolis, RJ, Brazil) at the apex of the root (patency) and under Irrigation with 2.5% sodium hypochlorite. For root filling, gutta-percha cones and zinc oxide and eugenol (Endofill, Denstply/Maillefer, Petrópolis, RJ, Brazil) based cement were used using the Tagger hybrid technique, with thermocompaction. (McSpadden condenser - gutta condensor #45, Denstply/Maillefer, Petrópolis, RJ, Brazil). In case of file fracture or any accident,

the teeth were replaced.

Imaging Examination of Endodontically Treated Teeth

After instrumentation and filling, all teeth were submitted to CBCT examination, placed in the corresponding alveoli in a polyurethane- barium maxilla model (Nacional Ossos, Jai, SP, Brazil) for acquisition of a radiographic density close to that of the maxillary bone and simulating soft tissues.

CBCT images were acquired with an OP300 unit (Instrumentarium Imaging, USA) operating according to the following acquisition protocol: field of view (FOV) of 5 cm, voxel of 0.085 mm, 90 kVp and 10 mA. Phantom was positioned inside an acrylic box containing water for simulation of soft tissue in the maxillo-facial region.

Endodontic Retreatment

After the initial image acquisition, the sample was randomly divided into 4 groups (n=10), depending on the protocol used for endodontic retreatment. All teeth were retreated by an Endodontist with more than 10 years of experience, using dental dummies coupled to patient simulators. A maximum of four teeth were treated per day, to avoid interference related to fatigue.

Firstly, 3 cm of the filling material were removed from all teeth by using a #2 Gates Glidden drill mounted on a low-rotation handpiece, in which ProTaper-R files (files D1, D2 and D3) were used in 20 teeth. Of these, ten were cleaned with the aid of eucalyptol (Biodinâmica, Ibiporã, Brazil), with a drop of the solvent being placed on the remnant filling material before using the system for 3 minutes. The other 20 teeth were cleaned by using the WaveOne Gold reciprocating system, from which ten were also cleaned with the aid of a drop of eucalyptol (Biodinâmica, Ibiporã, Brazil) placed on the remnant filling material before using the mechanised system⁷. After the removal of the filling material, the patency was manually checked with a #10 file and all the teeth were reinstrumented by using the Pro-Taper universal system according to the above-mentioned protocol for the initial instrumentation step. After retreatment, the teeth were submitted again to CBCT examination according to the same protocol previously described. One tooth was excluded, in the group retreated with wave one gold files, due to root fracture.

Assessment of CBCT Images

The CBCT exams were evaluated by two dentists, trained and calibrated for the analysis, in a qualitative way regarding the root filling, which was classified as satisfactory or unsatisfactory. Cases classified as unsatisfactory were analyzed regarding the number of root canals; root and location of the filling material (regarding the root and root third) ^{10; 18}. The volume of remaining filling material was analyzed quantitatively.

The CBCT scans were analyzed qualitatively using the On Demand 3D software (Cyber Med, Seoul, Republic of Korea), dynamically checking all reconstruction plans, and quantitatively using the Insight ITK-SNAP software version 2.4.0 (<http://www.itksnap.org>).

All analyzed data were compiled into a spreadsheet, presenting the following variables: a) tooth; b) number of root canals; c) any remaining filling material (0 - n / 1 - y); d) canal where the material was located e) root third where the material was located. Intra-examiner agreement calculation was performed with the re-evaluation of 20% of the sample (Fig. 1).

Statistical Analysis

Means-standard deviations or medians-interquartile ranges and absolute or relative frequencies were used for continuous and categorical variables, respectively. The associations between file and solvent according to the remaining filling material were carried out using mixed logistic regression models, with the presence of filling material as the dependent variable and the random effect of tooth repetition. The effects of the use of solvents, file and MAR tool on volumes were estimated using linear mixed models, with the dependent variables being each of the volumes detected in the canals. Data were obtained using the R software with a 5% significance level.

RESULTS

Thirteen teeth (33.3%) had 4 canals (MB, MB2, P and DB) and 26 (66.7%) had 3 canals (MB, P and DB). Finally, a total number of 130 canals in this sample were used as a sampling unit in this first stage of the analysis. Remnants of filling material were observed in 64% of the canals evaluated and the DB canal with the highest incidence. When the tooth had the MB2 canal, the incidence of remaining in it was low (23%). The chance of remaining in the DB canal was 11.5 times the chance of

remaining in MB2.

The distribution of remnants according to solvent and use of file showed that in the PR group, the difference in percentages of remnants between the teeth without and with solvent was greater than the difference between the WG percentages.

When adjusting a logistic model with a random term referring to tooth repetition that considered the parameters use of solvent, file and a solvent * file interaction, a p value for the interaction term of 0.008 was observed. The chance of remaining material without the use of solvent was 3.30 times the chance of remaining material with the use of solvent, when the file used was ProTaper-R. For the WG file, the effect was not significant.

To evaluate the effect of the solvent, file and the location of the material in the remanent, a logistic model with triple interaction was used: solvent*file*location. If the p-value of the interaction term was significant, it would indicate that the effect of the solvent and file would depend on the location of the canal. However, this was not identified. The triple interaction term indicated a p value of 0.4951, indicating that the effects of the solvent and file were similar between the canals evaluated (Table 1).

No statistical evidence was identified showing an association between MAR and different values of the volumes obtained. The same occurred for solvent and file. The attached tables presented the p-values of univariate models for the volumes, considering MAR, file and solvent separately. These three variables were considered in a single model, making it a multiple model, in which was observed the effect of a given variable adjusted by the others. For all models, the interaction between MAR, file and solvent was tested. The only model that showed a significant interaction was for total volume and the significant term was between file and solvent. Not enough evidence was identified to show the effect of MAR on the volumes analyzed (Table 2). For the total volume, the interaction effect between file and solvent was verified, noting that the effect of the solvent in identifying the volume depends on the file used. Using the ProTaper-R file, the difference between the total volumes without solvent and with solvent was 1.92 (the volume identified without solvent was greater than the volume identified with solvent when using the ProTaper-R file). Univariately, file, solvent and MAR were not significant. However, in a multiple model, the effect appeared, and it was observed the effect of the solvent on the total volume when the ProTaper-R file was used (Table 3).

DISCUSSION

The conventional endodontics is based on the elimination of infectious microorganisms from the root canal systems¹⁻¹⁰, and when failures occur in this process, non-surgical retreatment is required. As previously described^{10, 11,12, 13, 18}, although all phases of retreatment are important, it is essential to optimize the removal of the primary filling material, as its remnants within the root canals may reduce the efficacy of the retreatment⁴. Several protocols for removal of gutta-percha are described in the literature, using rotary¹⁰ and reciprocating¹¹ files with or without solvents^{19, 20, 21, 22, 23}. In the present study we analyzed tomographic images for the efficacy in removing gutta-percha from the root canal of retreated maxillary molars by using two mechanized instruments (i.e. ProTaper-R and WaveOne Gold R25) with and without the aid of eucalyptol as a solvent.

The results demonstrated that remnant filling material was found in 64% of the root canals, especially DB ones, whereas MB root canals had the smallest incidence. Therefore, regardless of the root canals, the effects of solvent and file were found to be similar as there was no statistical difference between them. A previous study²⁰ showed that higher amounts of remnant filling material were observed in oval-shaped root canals, regardless of the technique used. On the other hand, another study²⁴ reported that higher amounts of remnant filling material were found in the apical third.

In the present study, the remnant filling material was observed in the root canals instrumented by ProTaper-R as well as by WaveOne Gold R25 systems. This finding is corroborated by other studies^{11, 17, 19, 22, 25}, whose results demonstrated that filling material remained after using both systems, but with no statistical difference between the groups. Therefore, although both systems have been considered effective in this issue, other studies^{24, 26} showed that no retreatment technique could remove gutta-percha completely from the root canals.

Differently from the results reported elsewhere^{27, 28}, both ProTaper and WaveOne Gold systems were effective in removing gutta-percha for endodontic retreatment. On the other hand, a study²⁹ demonstrated that WaveOne Primary system was not capable of removing gutta-percha so effectively as ProTaper system. According to Madhu et al.²⁶, however, WaveOne files can also be used for retreatment of root canals.

As for the present study, it is important to point out that ProTaper system showed a higher percentage difference for remnant filling material between the groups

with and without solvent. However, such a percentage difference was not significant when re-treatment was performed with WaveOne Gold system, regardless of the use of solvent. This finding is corroborated by a study by Silva et al.³⁰. Nevertheless, according to Colombo et al.²², both WaveOne Gold and ProTaper systems were similarly effective in removing the filling material.

Image artefact probably occurs due to the density of the several filling materials used for treatment of root canals, which consequently should be considered by the practitioners as a risk factor in the diagnosis and decision on the amount of filling material to be used³¹. Therefore, the use of MAR is recommended for proving high-quality images and reducing artefacts^{32, 33, 34}. However, in the present study, no association between use of MAR and the values regarding solvent and file was observed.

The use of eucalyptol as a solvent to facilitate the cleaning of the root canal has been cited in the literature, which corroborates the result of the present study, in which the solvent influenced the determination of the total volume when ProTaper-R files were used. Nevertheless, such an effect was no significant when WaveOne Gold files were used. This finding was also observed by Medeiros et al.²¹, who concluded that the removal of filling material from the root canal walls was more effective by using ProTaper files with solvents. However, as pointed out by Dotto et al.²³ and Bis et al.³⁵, the use of solvents could interfere negatively with their dissolving action and removal of gutta-percha during endodontic retreatments when their performance was compared to the use of instrumentation techniques without them.

In conclusion, the removal of filling material in retreated maxillary molars was better when using the WaveOne Gold system. The eucalyptol solvent contributed to facilitate removal of filling material from root canal when the ProTaper-R file was used. The MAR tool did not influence the evaluation of remaining filling material in CBCT exams.

REFERENCES

- 1 Gavini G, Santos MD, Caldeira CL, Machado MEL, Freire LG, Iglecias EF, Peters OA, Candeiro GTM. Nickel-titanium instruments in endodontics: a concise review of the state of the art. *Braz Oral Res* 2018 Oct 18;32(suppl 1):e67.
- 2 Endodontics: Colleagues for Excellence Nonsurgical Retreatment: Clinical

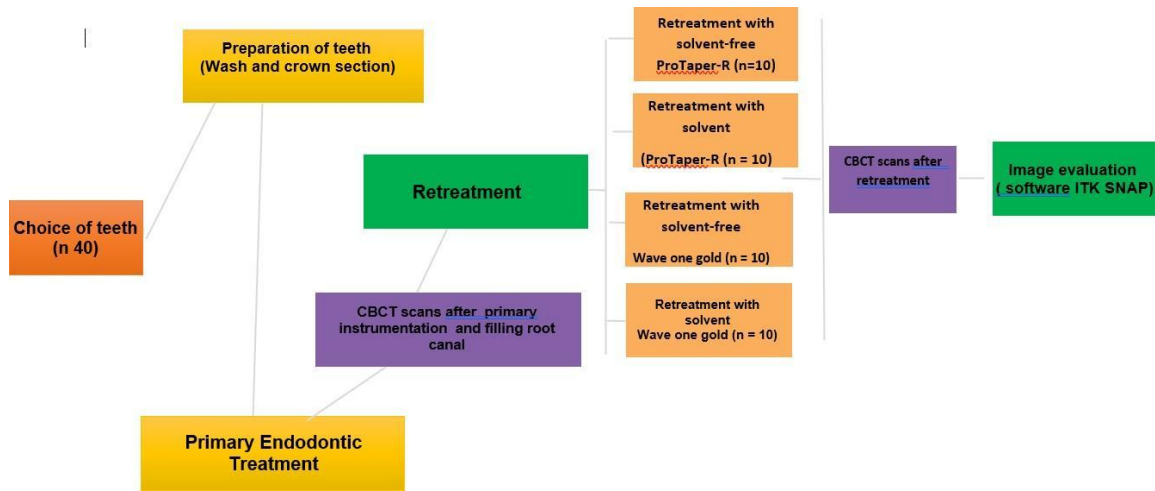
- Decision Making. 2017. Available in: <https://www.aae.org/specialty/wp-content/uploads/sites/2/2017/07/ecfe_spring2017_retreatment.pdf>.
- 3 Alves FR, Marceliano-Alves MF, Sousa JC, Silveira SB, Provenzano JC, Siqueira JF Jr. Removal of root canal fillings in curved canals using either reciprocating single- or rotary multi-instrument systems and a supplementary step with the XP-EndoFinisher. *J Endod* 2016 Jul;42(7):1114-9.
 - 4 Khedmat S, Azari A, Shamshiri AR, Fadae M, Bashizadeh Fakhar H. Efficacy of ProTaper and Mtwo Retreatment Files in Removal of Gutta-percha and GuttaFlow from Root Canals. *Iran Endod J* 2016 Summer;11(3):184-7.
 - 5 Rechenberg DK, Paqué F. Impact of cross-sectional root canal shape on filled canal volume and remaining root filling material after retreatment. *Int Endod J* 2013 Jun;46(6):547-55.
 - 6 Olczak K, Pawlicka H. The morphology of maxillary first and second molars analyzed by cone-beam computed tomography in a polish population. *BMC Med Imaging* 2017 Dec 29;17(1):68.
 - 7 Campello AF, Almeida BM, Franzoni MA, Alves FRF, Marceliano-Alves MF, Rôças IN, Siqueira JF Jr, Provenzano JC. Influence of solvent and a supplementary step with a finishing instrument on filling material removal from canals connected by an isthmus. *Int Endod J* 2019 May;52(5):716-724.
 - 8 Preetam CS, Chandrashekhar M, Gunaranjan T, Kumar SK, Miskeen Sahib SA, Kumar MS. A comparative evaluation of two rotary Ni-Ti instruments in the removal of gutta-percha during retreatment. *J Int Soc Prev Community Dent* 2016 Aug;6(Suppl 2):S131-6.
 - 9 Plotino G, Özyürek T, Grande NM, Gündoğar M. Influence of size and taper of basic root canal preparation on root canal cleanliness: a scanning electron microscopy study. *Int Endod J* 2018 Mar;52(3):343-351.
 - 10 Das S, De Ida A, Das S, Nair V, Saha N, Chattopadhyay S. Comparative evaluation of three different rotary instrumentation systems for removal of gutta-percha from root canal during endodontic retreatment: An in vitro study. *J Conserv Dent* 2017 Sep-Oct;20(5):311-316.
 - 11 Azevedo MAD, Silva TGD, Fernandes Â, Piasecki L, Fariniuk LF, Silva Neto UXD. Endodontic retreatment using a single instrument from four nickel-titanium systems - a micro-ct study. *Braz Dent J* 2020 Nov-Dec;31(6):605-610.
 - 12 Crozeta BM, Damião de Sousa-Neto M, Bianchi Leoni G, Francisco Mazzi-Chaves J, Terezinha Corrêa Silva-Sousa Y, Baratto-Filho F. A micro-computed tomography assessment of the efficacy of rotary and reciprocating techniques for filling material removal in root canal retreatment. *Clin Oral Investig* 2016 Nov;20(8):2235-2240.
 - 13 De-Deus G, Belladonna FG, Zuolo AS, Cavalcante DM, Carvalhal JCA, Simões-

- Carvalho M, Souza EM, Lopes RT, Silva EJNL. XP-endo Finisher R instrument optimizes the removal of root filling remnants in oval-shaped canals. *Int Endod J* 2019 Jun;52(6):899-907.
- 14 Martins MP, Duarte MA, Cavenago BC, Kato AS, da Silveira Bueno CE. Effectiveness of the ProTaper Next and Reciproc systems in removing root canal filling material with sonic or ultrasonic irrigation: a micro-computed tomographic study. *J Endod* 2017 Mar;43(3):467-471.
 - 15 Ajina MA, Shah PK, Chong BS. Critical analysis of research methods and experimental models to study removal of root filling materials. *Int Endod J* 2022 Mar;55 Suppl 1:119-152.
 - 16 Chaniotis A, Ordinola-Zapata R. Present status and future directions: Management of curved and calcified root canals. *Int Endod J*. 2022 May;55 Suppl3:656-684.
 - 17 Suzuki EH, Sponchiado-Júnior EC, Pandolfo MT, Garcia LDFR, Carvalho FMA, Marques AAF. Shaping Ability of Reciprocating and Rotary Systems After Root Canal Retreatment: a CBCT Study. *Braz Dent J* 2022 Mar-Apr;33(2):12-21.
 - 18 Estrela C, Bueno MR, Barletta FB, Guedes OA, Porto OC, Estrela CR, Pécora JD. Identification of apical and cervical curvature radius of human molars. *Braz Dent J* 2015 Jul-Aug;26(4):351-6.
 - 19 Kumar MS, Sajjan GS, Satish K, Varma KM. A comparative evaluation of efficacy of protaper universal rotary retreatment system for gutta-percha removal with or without a solvent. *Contemp Clin Dent* 2012 Sep;3(Suppl 2):S160-3.
 - 20 Ma J, Al-Ashaw AJ, Shen Y, Gao Y, Yang Y, Zhang C, Haapasalo M. Efficacy of ProTaper Universal rotary retreatment system for gutta-percha removal from oval root canals: a micro-computed tomography study. *J Endod* 2012 Nov;38(11):1516-20.
 - 21 Medeiros JBA, Gabardo MCL, Moraes SH, Faria MIA. Evaluation of four gutta-percha removal techniques for endodontic retreatment. *RSBO* 2014 Oct-Dec;11(4):340-5.
 - 22 Colombo AP, Fontana CE, Godoy A, De Martin AS, Kato AS, Rocha DG, Pelegri RA, Bueno CE. Effectiveness of the waveone and ProTaper D systems for removing gutta-percha with or without a solvent. *Acta Odontol Latinoam* 2016 Dec;29(3):262-267.
 - 23 Dotto L, Sarkis-Onofre R, Bacchi A, Pereira GKR. The use of solvents for gutta-percha dissolution/removal during endodontic retreatments: a scoping review. *J Biomed Mater Res B Appl Biomater* 2021 Jun;109(6):890-901.
 - 24 Nasiri K, Wrbas KT. Comparison of the efficacy of different Ni-Ti instruments in the removal of gutta-percha and sealer in root canal retreatment. *Indian J Dent*

- Res2020 Jul-Aug;31(4):579-584.
- 25 Delai D, Jardine AP, Mestieri LB, Boijink D, Fontanella VRC, Grecca FS, Kopper PMP. Efficacy of a thermally treated single file compared with rotary systems in endodontic retreatment of curved canals: a micro-CT study. *Clin Oral Investig* 2019Apr;23(4):1837-1844.
 - 26 Madhu K, Karade P, Chopade R, Jadhav Y, Chodankar K, Alane U. CBCT evaluation of gutta-percha removal using protaper and mtwo retreatment files, WaveOne, and Hedstrom files: an ex vivo study. *Front Dent* 2021 Jun 3;18:19.
 - 27 Martinho FC, Freitas LF, Nascimento GG, Fernandes AM, Leite FR, Gomes AP, Camões IC. Endodontic retreatment: clinical comparison of reciprocating systems versus rotary system in disinfecting root canals. *Clin Oral Investig* 2015 Jul;19(6):1411-7.
 - 28 Rios Mde A, Villela AM, Cunha RS, Velasco RC, De Martin AS, Kato AS, Bueno CE. Efficacy of 2 reciprocating systems compared with a rotary retreatment system for gutta-percha removal. *J Endod* 2014 Apr;40(4):543-6.
 - 29 Jorgensen B, Williamson A, Chu R, Qian F. The efficacy of the WaveOne reciprocating file system versus the ProTaper retreatment system in endodontic retreatment of two different obturating techniques. *J Endod* 2017 Jun;43(6):1011-1013.
 - 30 Silva EJ, Sá L, Belladonna FG, Neves AA, Accorsi-Mendonça T, Vieira VT, De-Deus G, Moreira EJ. Reciprocating versus rotary systems for root filling removal: assessment of the apically extruded material. *J Endod* 2014 Dec;40(12):2077-80.
 - 31 Celikten B, Jacobs R, deFaria Vasconcelos K, Huang Y, Nicolielo LFP, Orhan K. Assessment of volumetric distortion artifact in filled root canals using different cone-beam computed tomographic devices. *J Endod* 2017 Sep;43(9):1517-1521.
 - 32 Estrela C, Costa MVC, Bueno MR, Rabelo LEG, Decurcio DA, Silva JA, Estrela CRA. Potential of a new Cone-Beam CT software for blooming artifact reduction. *Braz Dent J.* 2020 Nov-Dec;31(6):582-588.
 - 33 AlMohareb RA, Barakat RM, Mehanny M. Quantitative analysis of cone-beam computed tomography artifacts induced by nonmetallic root canal filling materials using different fields of view: in vitro study. *Scanning* 2022 Feb 22;2022:4829475.
 - 34 Candemil AP, Mazzi-Chaves JF, Oliveira ML, Ambrosano GB, Vasconcelos KF, Pauwels R, Jacobs R, Sousa-Neto MD. Assessment of the root filling volume in C- shaped root canal on cone-beam CT and micro-CT in relation to nano-CT. *Clin Oral Investig* 2023 Nov;27(11):6413-6420.
 - 35 Bis BM, Silva-Sousa YTC, Macedo LMD, Oliveira OP, Alfredo E, Leoni GB,

Rached-Junior FJA. Removal of filling material using rotating or reciprocating systems with or without solvent: microCT analysis. Braz Oral Res 2021 Nov 19;35:e1117.

Figure 1 - Organizational chart showing the step-by-step methodology used in this study



Fonte: Elaborada pelo autor.

Table 1 – Use of solvent and type of file for removal of remnant filling material.

File	Solvent	Remnants (N)	Total (N)	Percentage
ProTaper-R	With solvent	23	32	71.9%
	Without solvent	15	34	44.1%
WaveOne Gold	With solvent	20	33	60.6%
	Without solvent	25	31	80.6%

Fonte: Elaborada pelo autor.

Table 2 – Volume according to MAR.

Volume	MAR		P-value ¹
	With solvent, N = 39	Without solvent, N = 39	
Distal-buccal (DB)			0.763
Mean (SD)	0.7 (0.9)	0.7 (1.0)	
Median [25%,75%]	0.4 [0.2,1.0]	0.4 [0.2,0.9]	
Mesial-buccal 1 (MB1)			0.291
Mean (SD)	0.7 (0.8)	0.7 (0.8)	
Median [25%,75%]	0.5 [0.2,1.0]	0.5 [0.3,1.0]	
Mesial-buccal 2 (MB2)			0.236
Mean (SD)	0.2 (0.2)	0.3 (0.2)	
Median [25%,75%]	0.2 [0.1,0.3]	0.2 [0.2,0.3]	
Between roots			0.3904
Mean (SD)	0.5 (0.5)	0.5 (0.5)	
Median [25%,75%]	0.2 [0.1,0.9]	0.3 [0.1,1.0]	
Palatal			0.1281
Mean (SD)	0.9 (1.3)	1.0 (1.4)	
Median [25%,75%]	0.3 [0.1,1.6]	0.2 [0.1,1.6]	
Total			0.0991
Mean (SD)	1.8 (1.6)	1.9 (1.8)	
Median [25%,75%]	1.2 [0.5,3.0]	1.1 [0.5,3.0]	

Note: 1 = P-values of mixed linear regression model for repetition of teeth (with or without MAR).
 Fonte: Elaborada pelo autor.

Table 3 – Estimated effects of the use of solvent for each type of file.

File	OR (with x without solvent)	Upper 95% CI	Lower 95% CI	P-value
ProTaper-R	3.30	1.12	9.75	0.0305
Wave One Gold	0.36	0.11	1.18	0.0917

Fonte: Elaborada pelo autor.

3 CONCLUSÃO

A remoção de material obturador em molares superiores retratados foi melhor quando utilizado o sistema WaveOne Gold R25. O solvente eucaliptol contribuiu para facilitar a desobturação do canal radicular quando a lima ProTaper-R foi utilizada. Não houve diferença significativa quando se usou a ferramenta para a redução de artefatos metálicos (MAR).

REFERÊNCIAS

- Abarca J, Gómez B, Zaror C, Monardes H, Bustos L, Cantin M. Assessment of mesial root morphology and frequency of mb2 canals in maxillary molars using cone beam computed tomography. *Int. J. Morphol.*, 33(4):1333-1337, 2015.
- Ahmad IA, Al-Jadaa A. Three root canals in the mesiobuccal root of maxillary molars: case reports and literature review. *J Endod.* 2014 Dec;40(12):2087-94.
- Ajina MA, Shah PK, Chong BS. Critical analysis of research methods and experimental models to study removal of root filling materials. *Int Endod J.* 2022 Mar;55 Suppl 1:119-152.
- Alrahabi M, Sohail Zafar M. Evaluation of root canal morphology of maxillary molars using cone beam computed tomography. *Pak J Med Sci.* 2015 Mar-Apr;31(2):426-30.
- Alves FR, Marceliano-Alves MF, Sousa JC, Silveira SB, Provenzano JC, Siqueira JF Jr. Removal of Root Canal Fillings in Curved Canals Using Either Reciprocating Single- or Rotary Multi-instrument Systems and a Supplementary Step with the XP-Endo Finisher. *J Endod.* 2016 Jul;42(7):1114-9.
- Azevedo MAD, Silva TGD, Fernandes Â, Piasecki L, Fariniuk LF, Silva Neto UXD. Endodontic Retreatment Using a Single Instrument from four Nickel-Titanium Systems - A Micro-CT Study. *Braz Dent J.* 2020 Nov-Dec;31(6):605-610.
- Bago I, Plotino G, Katić M, Ročan M, Batinić M, Anić I. Evaluation of filling material remnants after basic preparation, apical enlargement and final irrigation in retreatment of severely curved root canals in extracted teeth. *Int Endod J.* 2020 Jul;53(7):962-973.
- Betancourt P, Navarro P, Cantin M, Fuentes R. Cone-beam computed tomography study of prevalence and location of MB2 canal in the mesiobuccal root of the maxillary second molar. *Int J Clin Exp Med.* 2015 Jun 15;8(6):9128-34.
- Betancourt P, Navarro P, Muñoz G, Fuentes R. Prevalence and location of the secondary mesiobuccal canal in 1,100 maxillary molars using cone beam computed tomography. *BMC Med Imaging.* 2016 Dec 1;16(1):66.
- Borges MMB, Duque JA, Zancan RF, Vivian RR, Bernardes RA, Duarte MAH. Efficacy of reciprocating systems for removing root filling material plus complementary cleaning methods in flattened canals: Microtomography and scanning electron microscopy study. *Microsc Res Tech.* 2019 Jul;82(7):1057-1064.
- Bunn DL, Corrêa M, Dutra KL, Schimdt TF, Teixeira CDS, Garcia LDFR, Bortoluzzi EA. Accuracy of Cone-Beam Computed Tomography in Measuring the Thickness of Radicular Dentin. *Braz Dent J.* 2020 Sep-Oct;31(5):516-522.
- Campello AF, Almeida BM, Franzoni MA, Alves FRF, Marceliano-Alves MF, Rôças IN, Siqueira JF Jr, Provenzano JC. Influence of solvent and a supplementary step with a finishing instrument on filling material removal from canals connected by an isthmus.

Int Endod J. 2019 May;52(5):716-724.

Chaniotis A, Ordinola-Zapata R. Present status and future directions: Management of curved and calcified root canals. Int Endod J. 2022 May;55 Suppl 3:656-684.

Crozeta BM, Damião de Sousa-Neto M, Bianchi Leoni G, Francisco Mazzi-Chaves J, Terezinha Corrêa Silva-Sousa Y, Baratto-Filho F. A micro-computed tomography assessment of the efficacy of rotary and reciprocating techniques for filling material removal in root canal retreatment. Clin Oral Investig. 2016 Nov;20(8):2235-2240.

Das S, De Ida A, Das S, Nair V, Saha N, Chattopadhyay S. Comparative evaluation of three different rotary instrumentation systems for removal of gutta-percha from root canal during endodontic retreatment: An *in vitro* study. J Conserv Dent. 2017 Sep-Oct;20(5):311-316.

De-Deus G, Belladonna FG, Zuolo AS, Cavalcante DM, Carvalho JCA, Simões-Carvalho M, Souza EM, Lopes RT, Silva EJNL. XP-endo Finisher R instrument optimizes the removal of root filling remnants in oval-shaped canals. Int Endod J. 2019 Jun;52(6):899-907.

Endodontics: Colleagues for Excellence Nonsurgical Retreatment: Clinical Decision Making. 2017. Disponível em: <https://www.aae.org/specialty/wp-content/uploads/sites/2/2017/07/ecfe_spring2017_retreatment.pdf>.

Gavini G, Santos MD, Caldeira CL, Machado MEL, Freire LG, Iglecias EF, Peters OA, Candeiro GTM. Nickel-titanium instruments in endodontics: a concise review of the state of the art. Braz Oral Res. 2018 Oct 18;32(suppl 1):e67.

Hartmann RC, Fensterseifer M, Peters OA, de Figueiredo JAP, Gomes MS, Rossi-Fedele G. Methods for measurement of root canal curvature: a systematic and critical review. Int Endod J. 2019 Feb;52(2):169-180.

Kanaparthi A, Kanaparthi R. The Comparative Efficacy of Different Files in The Removal of Different Sealers in Simulated Root Canal Retreatment- An In-vitro Study. J Clin Diagn Res. 2016 May;10(5):ZC130-3.

Khedmat S, Azari A, Shamsiri AR, Fadae M, Bashizadeh Fakhar H. Efficacy of ProTaper and Mtwo Retreatment Files in Removal of Gutta-percha and GuttaFlow from Root Canals. Iran Endod J. 2016 Summer;11(3):184-7.

Martins MP, Duarte MA, Cavenago BC, Kato AS, da Silveira Bueno CE. Effectiveness of the ProTaper Next and Reciproc systems in removing root canal filling material with sonic or ultrasonic irrigation: a micro-computed tomographic study. J Endod. 2017 Mar;43(3):467-471.

Olczak K, Pawlicka H. The morphology of maxillary first and second molars analyzed by cone-beam computed tomography in a polish population. BMC Med Imaging. 2017 Dec 29;17(1):68.

Plotino G, Özyürek T, Grande NM, Gündoğar M. Influence of size and taper of basic

root canal preparation on root canal cleanliness: a scanning electron microscopy study. *Int Endod J.* 2018 Mar;52(3):343-351.

Preetam CS, Chandrashekhar M, Gunaranjan T, Kumar SK, Miskeen Sahib SA, Kumar MS. A comparative evaluation of two rotary Ni-Ti instruments in the removal of gutta-percha during retreatment. *J Int Soc Prev Community Dent.* 2016 Aug;6(Suppl 2):S131-6.

Rechenberg DK, Paqué F. Impact of cross-sectional root canal shape on filled canal volume and remaining root filling material after retreatment. *Int Endod J.* 2013 Jun;46(6):547-55.

Suzuki EH, Sponchiado-Júnior EC, Pandolfo MT, Garcia LDFR, Carvalho FMA, Marques AAF. Shaping Ability of Reciprocating and Rotary Systems After Root Canal Retreatment: a CBCT Study. *Braz Dent J.* 2022 Mar-Apr;33(2):12-21.

Vizzotto MB, Silveira PF, Arús NA, Montagner F, Gomes BP, da Silveira HE. CBCT for the assessment of second mesiobuccal (MB2) canals in maxillary molar teeth: effect of voxel size and presence of root filling. *Int Endod J.* 2013 Sep;46(9):870-6.

ANEXO 1 - Normas do JOE

Certifique-se de que os seguintes itens estejam presentes:

Um autor foi designado como autor correspondente com detalhes de contato:

- Endereço de e-mail;
- Endereço postal completo Todos os arquivos necessários foram enviados: *Manuscrito*;
- Incluir palavras-chave;
- Todas as figuras (incluir legendas relevantes);
- Todas as tabelas (incluindo títulos, descrição, notas de rodapé);
- Certifique-se de que todas as citações de figuras e tabelas no texto correspondem aos arquivos fornecidos;
- Indique claramente se a cor deve ser usada para quaisquer figuras impressas *Arquivos de resumos gráficos/destaques* (quando aplicável) *Arquivos suplementares* (quando aplicável) Outras considerações;
- O manuscrito foi "verificado ortograficamente" e "gramática"
- Todas as referências mencionadas na Lista de Referências são citadas no texto e vice-versa;
- Foi obtida permissão para uso de material protegido por direitos autorais de outras fontes (incluindo a Internet);
- Uma declaração de conflitos de interesses é fornecida, mesmo que os autores não tenham conflitos de interesses a declarar.

Classificações e requisitos de categorias de manuscritos

O manuscrito submetido ao JOE se enquadra na seguinte categoria:

Tecnologia de Pesquisa Básica (Manuscritos submetidos nesta categoria focam principalmente em pesquisas relacionadas a técnicas e materiais usados, ou com potencial uso clínico, em endodontia). Esses manuscritos têm um limite de 2.500 palavras [incluindo resumo, introdução, materiais e métodos, resultados, discussão e agradecimentos; excluindo legendas de figuras e referências. Além disso, há um limite de um total de 3 figuras e tabelas *. Os resumos para todas essas categorias teriam uma contagem máxima de 250 palavras.

Continuação do Parecer: 3.958.809

ANEXO 2

PARECER CONSUBSTANCIADO DO CEP

DADOS DO PROJETO DE PESQUISA

Título da Pesquisa: Estudo comparativo de diferentes técnicas de retratamento endodôntico em molares superiores

Pesquisador: Rafael Binato Junqueira

Área Temática:

Versão: 2

CAAE: 29762420.8.0000.5147

Instituição Proponente: UNIVERSIDADE FEDERAL DE JUIZ DE FORA UFJF

Patrocinador Principal: Financiamento Próprio

DADOS DO PARECER

Número do Parecer: 3.958.809

Apresentação do Projeto:

As informações elencadas nos campos “Apresentação do Projeto”, “Objetivo da Pesquisa” e “Avaliação dos Riscos e Benefícios” foram retiradas do arquivo Informações Básicas da Pesquisa. “A instrumentação do sistema de canais radiculares é uma das etapas mais importantes do tratamento endodôntico, uma vez que promove a remoção de dentina e tecido pulpar contaminados, contribuindo para a redução dos microrganismos. Sua correta execução está diretamente relacionada com uma obturação satisfatória. Falhas durante a instrumentação ou relacionadas à contaminação, como a permanência de microrganismos após a obturação, podem levar ao insucesso do tratamento. Para contornar essa situação, uma das alternativas é o retratamento não cirúrgico dos canais radiculares, com o objetivo de reduzir ao máximo o número de micro-organismos e facilitar a nova obturação. Durante o retratamento, a desobturaçã constitui uma das etapas mais importantes, onde deve ser removido o máximo possível de material. O objetivo no presente estudo será avaliar, por meio de exames de tomografia computadorizada de feixe cônico (TCFC), a qualidade da remoção de material obturador em molares superiores retratados por diferentes técnicas. extraídos por motivos não inerentes à pesquisa. Os dentes serão limpos e terão as coroas removidas. Em seguida, serão tratados endodonticamente com instrumentos rotatórios, e obturados pela técnica de condensação lateral (n=40) e técnica híbrida de Tagger, com termocompactação da guta-percha (n=40). Após instrumentados e obturados, todos os dentes serão submetidos a exame de TCFC. Posteriormente, os dentes serão retratados com a utilização de dois sistemas mecanizados (ProTaper-R e Reciproc), com e sem o auxílio do solvente eucaliptol, serão então reinstrumentados e novamente tomografados. Os exames de TCFC serão avaliados por três especialistas em Endodontia de forma qualitativa quanto à desobturaçã dos dentes em: satisfatória e insatisfatória.

Continuação do Parecer: 3.958.809

Casos classificados como insatisfatórios deverão ainda ser avaliados quanto à identificação da localização do material obturador remanescente (terço radicular: cervical, médio e/ou apical e parede: vestibular, palatal, mesial ou distal). Os casos insatisfatórios deverão ainda ser avaliados de forma quantitativa a partir da avaliação do volume de material obturador remanescente. Para verificar a concordância intra- e inter-avaliador será utilizado o teste Kappa. Os dados serão analisados por meio estatística descritiva (frequências absolutas e relativas), teste qui-quadrado (para avaliação qualitativa), e Análise de variância (ANOVA) fatorial (para a avaliação quantitativa). O programa utilizado para realização da análise estatística será o MedCalc versão 11.2.1.0, considerando-se significativo $p < 0,05$. Espera-se que este estudo seja capaz de ofertar um maior conhecimento sobre a eficácia do retratamento de dentes multirradiculares realizada por estudantes de Odontologia. Espera-se identificar qual técnica de retratamento propiciará melhores resultados, contribuindo para a avaliação dos resultados alcançados pelos aprendizes."

Objetivo da Pesquisa:

"Objetivo Primário: - Comparar a eficácia de diferentes técnicas de retratamento na remoção de material obturador em molares superiores, por meio de TCFC".

"Objetivo Secundário: - Comparar a efetividade de diferentes técnicas de retratamento em molares superiores que foram obturados pelas técnicas de condensação lateral e de termocompactação.- Comparar a influência do uso de solvente na efetividade de diferentes técnicas de retratamento em molares superiores que foram obturados com as técnicas de condensação lateral e de termocompactação."

Avaliação dos Riscos e Benefícios:

"Os riscos envolvidos na pesquisa consistem em risco mínimo para os voluntários doadores de cirurgião-dentista por outros motivos. Nenhum dente será extraído por causa desta pesquisa. Não há benefícios diretos para os participantes voluntários desta pesquisa. Entretanto, as conclusões desta pesquisa poderão contribuir para um melhor esclarecimento sobre a eficácia do retratamento de dentes molares superiores realizado por estudantes de Odontologia. Dessa forma, será possível avaliar qual técnica promove melhores resultados, contribuindo para a avaliação dos resultados alcançados pelos aprendizes."

Comentários e Considerações sobre a Pesquisa:

O projeto está bem estruturado, delineado e fundamentado, sustenta os objetivos do estudo em sua

Continuação do Parecer: 3.958.809

metodologia de forma clara e objetiva, e se apresenta em consonância com os princípios éticos norteadores da ética na pesquisa científica envolvendo seres humanos elencados na resolução 466/12 do CNS e com a Norma Operacional N° 001/2013 CNS.

Considerações sobre os Termos de apresentação obrigatória:

O protocolo de pesquisa está em configuração adequada, apresenta FOLHA DE ROSTO devidamente preenchida, com o título em português, identifica o patrocinador pela pesquisa, estando de acordo com as atribuições definidas na Norma Operacional CNS 001 de 2013 item 3.3 letra a; e 3.4.1 item 16. Apresenta o TERMO DE CONSENTIMENTO LIVRE ESCLARECIDO em linguagem clara para compreensão dos participantes, apresenta justificativa e objetivo, campo para identificação do participante, descreve de forma suficiente os procedimentos, informa que uma das vias do TCLE será entregue aos participantes, assegura a liberdade do participante recusar ou retirar o consentimento sem penalidades, garante sigilo e anonimato, explicita riscos e desconfortos esperados, indenização diante de eventuais danos decorrentes da pesquisa, contato do pesquisador e do CEP e informa que os dados da pesquisa ficarão arquivados com o pesquisador pelo período de cinco anos, de acordo com as atribuições definidas na Resolução CNS 466 de 2012, itens: IV letra b; IV.3 letras a, b, d, e, f, g e h; IV. 5 letra d e XI.2 letra f. O Pesquisador apresenta titulação e experiência compatível com o projeto de pesquisa, estando de acordo com as atribuições definidas no Manual Operacional para CPes. Apresenta DECLARAÇÃO de infraestrutura e de concordância com a realização da pesquisa de acordo com as atribuições definidas na Norma Operacional CNS 001 de 2013 item 3.3 letra h.

Conclusões ou Pendências e Lista de Inadequações:

Diante do exposto, o projeto está aprovado, pois está de acordo com os princípios éticos norteadores da ética em pesquisa estabelecido na Res. 466/12 CNS e com a Norma Operacional. Diante do exposto, o Comitê de Ética em Pesquisa CEP/UFJF, de acordo com as atribuições definidas na Res. CNS 466/12 e com a Norma Operacional N°001/2013 CNS, manifesta-se pela APROVAÇÃO do protocolo de pesquisa proposto. Vale lembrar ao pesquisador responsável pelo projeto, o compromisso de envio ao CEP de relatórios parciais e/ou total de sua pesquisa informando o andamento da mesma, comunicando também eventos adversos e eventuais modificações no protocolo.

Continuação do Parecer: 3.958.809

Este parecer foi elaborado baseado nos documentos abaixo relacionados:

Tipo Documento	Arquivo	Postagem	Autor	Situação
Informações Básicas do Projeto	PB_INFORMACOES_BASICAS_DO_PROJETO_1395056.pdf	03/04/2020 18:21:03		Aceito
Projeto Detalhado / Brochura Investigador	Projeto_detalhado_alt.pdf	03/04/2020 18:20:27	Rafael Binato Junqueira	Aceito
TCLE / Termos de Assentimento / Justificativa de Ausência	TCLE_Biorrepositorio_alt.pdf	03/04/2020 18:20:09	Rafael Binato Junqueira	Aceito
Declaração de Instituição e Infraestrutura	declaracao_infraestrutura.pdf	07/03/2020 21:36:05	Rafael Binato Junqueira	Aceito
Declaração de Manuseio Material Biológico / Biorepositório / Biobanco	Declaracao_biorrepositorio.pdf	07/03/2020 21:35:30	Rafael Binato Junqueira	Aceito
Folha de Rosto	folha_de_rosto.pdf	07/03/2020 21:30:58	Rafael Binato Junqueira	Aceito

Situação do Parecer:

Aprovado

Necessita Apreciação da CONEP:

Não

JUIZ DE FORA, 07 de Abril de 2020

Assinado por: _____

Jubel Barreto (Coordenador)